

BOLETIM DE DIAGNÓSTICO DO LABORATÓRIO DE PATOLOGIA VETERINÁRIA

Instituto Federal Catarinense – IFC



Leandro Anderson Rhoden
Renata Assis Casagrande
Ricardo Evandro Mendes

BOLETIM DE DIAGNÓSTICO DO LABORATÓRIO DE PATOLOGIA VETERINÁRIA

Instituto Federal Catarinense – IFC

1ª Edição

Blumenau
Instituto Federal Catarinense
2016



Instituto Federal de Educação, Ciência e Tecnologia Catarinense

Reitora

Sônia Regina de Souza Fernandes

Pró-Reitor de Administração e Planejamento – PROAD

Delides Lorensetti

Pró-Reitor de Desenvolvimento Institucional – PRODIN

Robert Lenocho

Pró-Reitoria de Ensino - PROEN

Josefa Surek de Souza

Pró-Reitor de Pesquisa, Pós-Graduação e Inovação – PROPI

Cladecir Alberto Schenkel

Pró-Reitor de Extensão – PROEX

Fernando José Garbuio

Instituto Federal Catarinense – IFC

Campus Concórdia

Faculdade de Medicina Veterinária

Centro de Diagnóstico e Pesquisa em Patologia Veterinária

Título da obra: BOLETIM DE DIAGNÓSTICO DO LABORATÓRIO DE PATOLOGIA VETERINÁRIA nº1

Coordenação editorial

Fernando José Garbuio

Kátia Linhaus de Oliveira

Revisão do texto

Marciana Anita Appelt

Projeto gráfico e diagramação

Sonia Trois

Dados Internacionais de Catalogação na Publicação (CIP)

Boletim de diagnóstico do laboratório de patologia veterinária : Instituto Federal Catarinense / Leandro Anderson Rhoden, Renata Assis Casagrande, Ricardo Evandro Mendes. – Blumenau : Instituto Federal Catarinense, 2016.

Anual

ISSN:

1. Periódico. 2. Diagnóstico de laboratório. 3. Patologia veterinária. 4. Veterinária - diagnóstico. 5. Medicina veterinária – Diagnóstico. I. Rhoden, Leandro Anderson. II. Casagrande, Renata Assis. III. Mendes, Ricardo Evandro.

CDD - 636.0896075

Ficha Catalográfica elaborada pela Bibliotecária: Eliane Rodrigues Mota Orelo - CRB 14/1213

Impresso no Brasil – Todos os direitos desta obra estão reservados aos autores.

Tiragem: 300 exemplares

Centro de Diagnóstico e Pesquisa em Patologia Veterinária

Bloco de Patologia Veterinária

Rod. SC 283, Km 8, Fragosos – Caixa Postal 58

Concórdia – SC – CEP: 89703-720

Fone: (49) 3441 4800 – (49) 3441 4818

E-mail: lab.patologia@ifc-concordia.edu.br

Site: www.facebook.com/labpatoifc/

Instituto Federal de Educação, Ciência e Tecnologia Catarinense

Rua das Missões, 100 – Ponta Aguda

Blumenau/SC – CEP: 89.051-000

Fone: (47) 3331-7800

Livro publicado com apoio do Edital 111/2016.

APRESENTAÇÃO

O Instituto Federal Catarinense – *Campus* Concórdia (IFC – Concórdia) localizado no município de Concórdia, Região Oeste Catarinense, iniciou as atividades em março de 1965, como Ginásio Agrícola. Já em 2008, passou a integrar o Instituto Federal Catarinense. Atualmente, conta com três cursos em nível técnico (integrados ao ensino médio) e cinco de nível superior. Dentre os cursos de ensino superior inclui-se o de Medicina Veterinária, iniciado em 2010. O Laboratório de Patologia Veterinária iniciou seus trabalhos de extensão no ano de 2013.

Em 2016, primeiro ano de publicação de resultados em forma de boletim, o Laboratório de Patologia Veterinária do IFC – Concórdia apresenta as principais enfermidades diagnosticadas que acometem os animais de produção na região do Alto Uruguai Catarinense. O objetivo é auxiliar os veterinários de campo em seus trabalhos na propriedade rural, disponibilizando a casuística dos diagnósticos nos animais de produção detectada pelo laboratório. Ainda, instigar os acadêmicos do curso de Medicina Veterinária para a realidade das necropsias a campo e do importante serviço de extensão que isso significa à região.

Os resultados obtidos nesta revisão são oriundos não apenas de animais enviados ao laboratório, mas principalmente de animais atendidos a campo nas propriedades rurais, atuando diretamente com o produtor e o veterinário de campo. Neste trabalho contou-se com a participação dos alunos do curso de Medicina Veterinária do IFC, o que possibilitou a eles uma vivência aprofundada da problemática que será encontrada na sua prática profissional.

Os editores



SUMÁRIO

APRESENTAÇÃO	7
PARTE 1	15
Casuística de Diagnósticos do Laboratório de Patologia Veterinária no ano de 2013	17
Casuística de Diagnósticos do Laboratório de Patologia Veterinária no ano de 2014.	23
Casuística de Diagnósticos do Laboratório de Patologia Veterinária no ano de 2015.	31
Casuística do triênio 2013-2015 de atuação do laboratório de Patologia Veterinária.	39
PARTE 2	51
Estudo retrospectivo dos diagnósticos de tristeza parasitária bovina no Oeste Catarinense	53
Deficiência de Selênio como causa de mortalidade em leitões neonatos no Oeste de Santa Catarina	61
Casuística de neoplasias diagnosticadas em bovinos do Oeste de Santa Catarina: um estudo retrospectivo	71
PARTE 3	83



LISTA DE TABELAS

Tabela 1. Classificação dos diagnósticos por espécie no ano de 2013.	17
Tabela 2. Enfermidades diagnosticadas em bovinos no ano de 2013.	18
Tabela 3. Enfermidades diagnosticadas em ovinos no ano de 2013.	19
Tabela 4. Enfermidades diagnosticadas em suínos no ano de 2013.	19
Tabela 5. Municípios de origem dos materiais no ano de 2013.	21
Tabela 6. Classificação dos diagnósticos por espécie no ano de 2014.	23
Tabela 7. Enfermidades diagnosticadas em bovinos no ano de 2014.	24
Tabela 8. Enfermidades diagnosticadas em ovinos no ano de 2014.	26
Tabela 9. Enfermidades diagnosticadas em suínos no ano de 2014.	26
Tabela 10. Municípios de origem dos materiais em 2014.	27
Tabela 11. Classificação dos diagnósticos por espécie no ano de 2015.. . . .	31
Tabela 12. Enfermidades diagnosticadas em bovinos no ano de 2015.	32
Tabela 13. Enfermidades diagnosticadas em ovinos no ano de 2015.	34
Tabela 14. Enfermidades diagnosticadas em suínos no ano de 2015.	35
Tabela 15. Municípios de origem dos materiais em 2015.	36
Tabela 16. Classificação dos diagnósticos por espécie no triênio 2013-2015.	40
Tabela 17. Enfermidades diagnosticadas em bovinos no triênio 2013-2015.. . . .	41
Tabela 18. Enfermidades diagnosticadas em ovinos no triênio 2013-2015.. . . .	44
Tabela 19. Enfermidades diagnosticadas em suínos no triênio 2013-2015.. . . .	45
Tabela 20. Municípios de origem dos materiais no triênio 2013-2015.. . . .	48
Tabela 16. Diagnósticos de Tristeza Parasitária Bovina no Alto Uruguai Catarinense.	55
Tabela 17. Níveis (em ppm) de vitamina E e selênio na ração fornecida às matrizes.	65

LISTA DE GRÁFICOS

Gráfico 1. Origem do material e espécies no ano de 2013.	20
Gráfico 2. Origem do material e espécies no ano de 2014.	27
Gráfico 3. Origem do material e espécies no ano de 2015.	36
Gráfico 4. Distribuição dos diagnósticos realizados de acordo com a espécie animal nos anos de 2013 a 2015.	39
Gráfico 5. Origem do material e espécies no triênio 2013-2015.	47
Gráfico 6. Número de necropsias realizadas no triênio 2013-2015, por espécie.. . . .	47
Gráfico 7. Níveis de selênio hepático nos animais doentes e do grupo controle.. . . .	65



LISTA DE FIGURAS

Figura 1. Mapa do Estado de Santa Catarina indicando os municípios atendidos pelo serviço de extensão do laboratório no ano de 2013.	22
Figura 2. Mapa do Estado de Santa Catarina indicando os municípios atendidos pelo serviço de extensão do laboratório no ano de 2014.	29
Figura 3. Mapa do Estado de Santa Catarina indicando os municípios atendidos pelo pelo serviço de extensão do laboratório no ano de 2015.	38
Figura 4. Mapa do Estado de Santa Catarina indicando os municípios atendidos pelo serviço de extensão do laboratório no triênio 2013-2015.	50
Figura 5. Bovino. Encéfalo de animal intoxicado por nitrato/nitrito.	85
Figura 6. Bovino. Encéfalo com abscesso cerebral.	85
Figura 7. Bovino. Reticulite traumática.	86
Figura 8. Bovino. Reticulite traumática.	86
Figura 9. Bovino. Abomaso acometido por Ostertagiose.	87
Figura 10. Suíno. Doença de Glässer.	87
Figura 11. Bovino. Infarto hepático na intoxicação aguda por <i>Pteridium arachnoideum</i> (Samambaia).	88
Figura 12. Bovino. Fígado acometido por Seneciose (Intoxicação por <i>Senecio brasiliensis</i>).	88
Figura 13. Bovino. Encéfalo acometido por Babesiose cerebral.	89
Figura 14. Bovino. Rim com hemoglobinúria. Babesiose.	89
Figura 15. Bovino. Coração acometido por endocardite valvar.	90
Figura 16. Ovino. Coração com persistência de ducto aórtico.	90
Figura 17. Suíno. Coração acometido por deficiência de selênio.	91
Figura 18. Histopatologia de fígado de suíno acometido por deficiência de selênio.	91
Figura 19. Bovino. Carcinoma de células escamosas (CCE) na laringe devido à intoxicação crônica por <i>Pteridium arachnoideum</i> (Samambaia).	92
Figura 20. Bovino. Histopatologia de carcinoma de células escamosas (CCE).	92
Figura 21. Bovino. Leucose Enzoótica.	93
Figura 22. Bovino. Carcinoma de células escamosas (CCE) no rúmen.	93
Figura 23. Bovino. Leiomiossarcoma.	94
Figura 24. Bovino. Músculo esquelético acometido por miosite clostridial.	94



PARTE 1



CASUÍSTICA DE DIAGNÓSTICOS DO LABORATÓRIO DE PATOLOGIA VETERINÁRIA NO ANO DE 2013

Leandro Anderson Rhoden¹, Renata Assis Casagrande², Marina Paula Lorenzett³, Claiton Ismael Schwertz³, Luan Cleber Henker¹, Neuber José Lucca⁴ e Ricardo Evandro Mendes¹

As enfermidades que acometem os animais de produção têm origens variadas. Para melhor compreensão, foram separadas em categorias na **Tabela 1**, identificando as principais causas em cada espécie (bovinos, ovinos e suínos).

Tabela 1. Classificação dos diagnósticos por espécie no ano de 2013.

Classificação da patologia	Casos				
	Bovinos	Ovinos	Suínos	Total	%
Aborto	7	-	-	7	5,3
Agente físico	10	3	8	21	15,2
Metabólica	10	-	1	11	8,3
Nutricional	4	1	1	6	4,5
Infecciosa bacteriana	17	3	24	44	33,3
Infecciosa viral	1	-	5	6	4,5
Infecciosa viral e bacteriana	-	-	1	1	0,8
Intoxicação por planta	1	-	-	1	0,8
Neoplasia	5	1	-	6	4,5
Parasitária	5	5	1	11	8,3
Inconclusivo	2	2	7	11	8,3
Outras causas*	4	-	3	7	5,3
Total	66	15	51	132	100

*Outras causas: Doenças idiopáticas, autoimunes e eutanásia por conveniência.

1. Centro de Diagnóstico e Pesquisa em Patologia Veterinária, IFC – Concórdia.

2. Laboratório de Patologia Veterinária da Universidade do Estado de Santa Catarina – UDESC – Lages.

3. Universidade Federal do Rio Grande do Sul (UFRGS).

4. Basso & Pancotte LTDA.

A partir da divisão da **Tabela 1**, pode-se ter um panorama geral das causas de mortes nestas três espécies. As **Tabelas 2, 3 e 4** detalham as enfermidades diagnosticadas no ano de 2013 em bovinos, ovinos e suínos respectivamente.

Tabela 2. Enfermidades diagnosticadas em bovinos no ano de 2013.

Enfermidade	Casos	%
Aborto	8	13,6
Anaplasmosse	2	3,0
Carcinoma de células de transição	1	1,5
Carcinoma de células escamosas	2	3,0
Carcinoma intestinal	1	1,5
Carcinoma metastático indiferenciado	1	1,5
Cetose	1	1,5
Colibacilose	2	3,0
Deficiência de cobre	1	1,5
Deslocamento de abomaso à direita	1	1,5
Distocia	1	1,5
Fasciolose	1	1,5
Hemoncose	1	1,5
Hematúria enzoótica	1	1,5
Hipoglicemia ¹	3	4,5
Intoxicação por <i>Prunus sphaerocarpa</i>	1	1,5
Intoxicação por nitrato/nitrito	3	4,5
Intussuscepção	1	1,5
Leucose enzoótica bovina	1	1,5
Lipidose	1	1,5
Malformação congênita	1	1,5
Miosite clostridial	3	4,5
Onfalite/Onfaloflebite	2	3,0
Osteocondrose	1	1,5
Ostertagiose	1	1,5
Pasteurelose pulmonar	1	1,5
Peritonite	2	3,0
Pênfigo	2	3,0
Pleurite	1	1,5
Pneumonia bacteriana	1	1,5
Polisserosite	1	1,5
Predação	1	1,5
Raquitismo	3	4,5

Enfermidade	Casos	%
Retículo pericardite	1	1,5
Retículo peritonite	1	1,5
Salmonelose	2	3,0
Tétano	2	3,0
Traumatismo	2	3,0
Tromboembolismo da veia cava e hemorragia pulmonar	1	1,5
Úlcera de abomaso	1	1,5
Inconclusivo	2	3,0
Total	66	100

Tabela 3. Enfermidades diagnosticadas em ovinos no ano de 2013.

Enfermidade	Casos	%
Abscesso vertebral	1	6,7
Choque cardiogênico	1	6,7
Distocia	2	13,3
Esteatonecrose	1	6,7
Hemangioma	1	6,7
Hemoncose	5	33,3
Osteomielite bacteriana	1	6,7
Pneumonia embólica	1	6,7
Inconclusivo	2	13,3
Total	15	100

Tabela 4. Enfermidades diagnosticadas em suínos no ano de 2013.

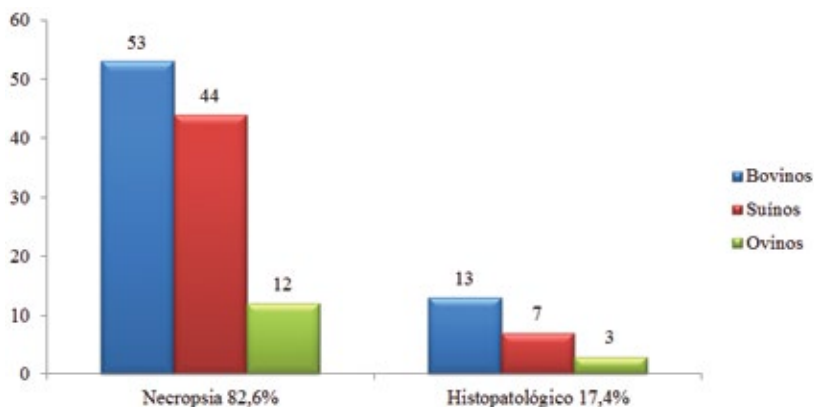
Enfermidade	Casos	%
Abscesso vertebral	1	2,0
Ascarirose	1	2,0
Broncopneumonia	1	2,0
Choque hipovolêmico ⁵	3	5,9
Círcovirose	3	5,9
Hipertermia maligna	1	2,0
Distocia	1	2,0
Doença de Glässer	8	15,7
Enterite proliferativa	1	2,0
Epidermite exsudativa	2	4,0
Hepatose dietética	1	2,0

5. Hemotórax ou hemoperitônio devido a trauma por manejo de vacinação. Leitões de 3 dias de idade.

Enfermidade	Casos	%
Influenza suína	2	4,0
Intoxicação por sal	1	2,0
Intussuscepção	1	2,0
Meningite supurativa	7	13,7
Miopatia tóxica ou nutricional	1	2,0
Onfalite	1	2,0
Pasteurelose pulmonar	1	2,0
Pododermatite	1	2,0
Poliartrite	1	2,0
Rotavirose	1	2,0
Tamponamento cardíaco	1	2,0
Torção de vesícula urinária	1	2,0
Úlcera gástrica	1	2,0
Inconclusivo	8	15,7
Total	51	100

O **Gráfico 1** indica a origem do material de animais de produção analisados pelo laboratório, os diferenciando entre originários de necropsias ou de histopatológicos enviados por por Médicos Veterinários da região, dentre as três principais espécies de animais de produção.

Gráfico 1. Origem do material e espécies no ano de 2013.



Foi o primeiro ano de atuação e o serviço de extensão ainda não estava completamente difundido, portanto a casuística foi menor em comparação aos anos seguintes. Na **Tabela 5** podem ser observados os municípios de origem dos materiais, em geral do Alto Uruguai Catarinense (**Figura 1**).

A partir da constatação de uma grande demanda em 2013, o objetivo para os anos subsequentes foi aumentar a área de influência do laboratório, assim como o número de casos recebidos. Ainda no primeiro ano de atuação, foi realizada a divulgação do serviço de extensão prestado pelo laboratório à comunidade, aos Médicos Veterinários e produtores rurais. Os objetivos foram estabelecer o diagnóstico das patologias encontradas a campo e, com isso, promover o controle das enfermidades na região, além de auxiliar os Médicos Veterinários clínicos que atendem os produtores rurais da região.

Tabela 5. Municípios de origem dos materiais no ano de 2013.

Município	Casos				
	Bovinos	Ovinos	Suínos	Total	%
Alto Bela Vista	1	-	1	2	1,5
Arabutã	-	-	1	1	0,8
Arroio Trinta	-	-	1	1	0,8
Capão Alto	1	-	-	1	0,8
Concórdia	51	13	44	108	81,8
Erechim	-	1	-	1	0,8
Iomerê	1	-	-	1	0,8
Ipumirim	1	-	-	1	0,8
Irani	3	-	-	3	2,3
Itá	-	1	-	1	0,8
Lindóia do Sul	-	-	1	1	0,8
Peritiba	5	-	2	7	5,3
Pinhal da Serra	1	-	-	1	0,8
Piratuba	1	-	1	2	1,5
Seara	1	-	-	1	0,8
Total	66	15	51	132	100

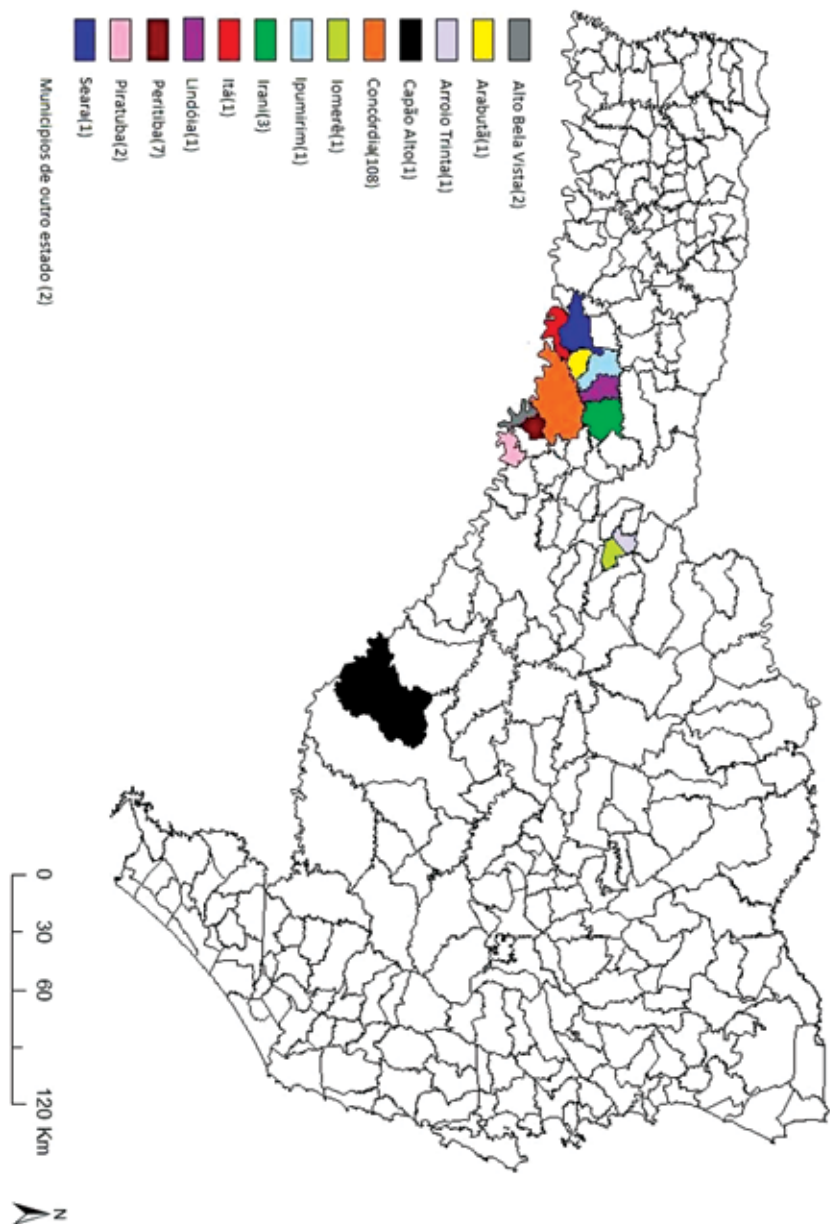


Figura 1. Mapa do Estado de Santa Catarina indicando os municípios atendidos pelo serviço de extensão do laboratório no ano de 2013.

CASUÍSTICA DE DIAGNÓSTICOS DO LABORATÓRIO DE PATOLOGIA VETERINÁRIA NO ANO DE 2014

Leandro Anderson Rhoden¹, Renata Assis Casagrande², Fernanda Agustini Stedille¹, Ricardo Christ¹, Manoela Marchezan Piva¹ e Ricardo Evandro Mendes¹

No segundo ano de atuação do laboratório, 2014, foram realizados 196 diagnósticos em ruminantes e suínos. A **Tabela 6** sumariza as principais causas nas espécies de produção mais corriqueiramente atendidas.

Tabela 6. Classificação dos diagnósticos por espécie no ano de 2014.

Classificação da patologia	Casos				
	Bovinos	Ovinos	Suínos	Total	%
Aborto	8	3	-	11	5,6
Agente físico	12	4	5	21	10,7
Metabólica	11	3	2	16	8,1
Infecciosa bacteriana	35	2	21	58	29,6
Infecciosa fúngica	1	-	1	2	1,0
Infecciosa viral	2	-	9	11	5,6
Intoxicação por planta	12	-	1	13	6,6
Intoxicação química	-	3	-	3	1,5
Neoplasia	11	-	-	11	5,6
Parasitária	11	11	1	23	11,7
Inconclusivo	8	3	3	14	7,1
Outras causas*	10	-	3	13	6,6
Total	121	29	46	196	100

*Outras causas: Doenças idiopáticas, hipersensibilidade e eutanásia por conveniência.

A partir dos diagnósticos da **Tabela 6**, estabeleceram-se as causas de mortes de forma geral nessas três espécies. A fim de detalhar as enfermidades diagnosticadas no ano de 2014, as **Tabelas 7, 8 e 9** separam as doenças de cada uma das espécies: bovinos, ovinos e suínos respectivamente.

1. Centro de Diagnóstico e Pesquisa em Patologia Veterinária, IFC – Concórdia.

2. Laboratório de Patologia Veterinária da Universidade do Estado de Santa Catarina – UDESC – Lages.

Tabela 7. Enfermidades diagnosticadas em bovinos no ano de 2014.

Enfermidade	Casos	%
Aborto	8	6,6
Abscesso atlanto-occipital	1	0,8
Abscesso hipofisário	1	0,8
Adenoma de adenohipófise	1	0,8
Anaplasmose	1	0,8
Atelectasia pulmonar	1	0,8
Babesiose	5	4,1
Botulismo	1	0,8
Broncopneumonia	3	2,5
Carcinoma de células escamosas	3	2,5
Carcinoma indiferenciado	1	0,8
Carcinoma glândula mamária	1	0,8
Choque anafilático	1	0,8
Colibacilose	1	0,8
Dermatofitose	1	0,8
Encarceramento intestinal	1	0,8
Endocardite	6	5,0
Enterite por <i>Clostridium</i> sp.	1	0,8
Edwardsielose	1	0,8
Enfisema muscular	1	0,8
Epilepsia	1	0,8
Fibrossarcoma	2	1,7
Fratura	3	2,5
Gangrena gasosa	1	0,8
Hemoncose	2	1,7
Hipovolemia	1	0,8
Indigestão ruminal	5	4,1
Insuficiência cardíaca congestiva	1	0,8
Intoxicação por <i>Ateleia glazioviana</i>	1	0,8
Intoxicação por nitrato/nitrito	3	2,5
Intoxicação por <i>Prunus sphaerocarpa</i>	2	1,7
Intoxicação por <i>Pteridium arachnoideum</i>	3	2,5
Intoxicação por <i>Ricinus communis</i>	2	1,7
Intoxicação por <i>Senecio brasiliensis</i>	2	1,7
Leiomiossarcoma	1	0,8
Leucose enzoótica bovina	4	3,3
Meningite fibrinopurulenta	1	0,8

Enfermidade	Casos	%
Mielopatia compressiva	1	0,8
Miosite clostridial	2	1,7
Necrose hepática	4	3,3
Neosporose	1	0,8
Omasite ulcerativa	1	0,8
Ostertagiose	1	0,8
Papilomatose	1	0,8
Peritonite	5	4,1
Pleuropneumonia	1	0,8
Pododermatite	1	0,8
Poliartrite séptica	1	0,8
Polioencefalomalácia	1	0,8
Retículo pericardite	1	0,8
Retículo peritonite	2	1,7
Ruminite química ou ulcerativa	4	3,3
Salmonelose	1	0,8
Septicemia	2	1,7
<i>Shunt</i> portocaval congênito	1	0,8
Síndrome do jejuno hemorrágico	1	0,8
Subluxação coxofemoral	1	0,8
Tétano	1	0,8
Úlcera de abomaso	4	3,3
Inconclusivo	8	6,6
Total	121	100

Tabela 8. Enfermidades diagnosticadas em ovinos no ano de 2014.

Enfermidade	Casos	%
Aborto	3	10,3
Miosite clostridial	1	3,4
Hemoncose	7	24,1
Intoxicação por closantel	2	6,9
Intoxicação por ivermectina	1	3,4
Lipidose hepática	5	17,2
Listeriose	1	3,4
Oesofagostomose	1	3,4
Ruptura de vesícula urinária	1	3,4
Trauma	1	3,4
Urolitíase	2	6,9
Volvo de cólon	1	3,4
Inconclusivo	3	10,3
Total	29	100

Tabela 9. Enfermidades diagnosticadas em suínos no ano de 2014.

Enfermidade	Casos	%
Aflatoxicose	1	2,2
Anemia hemolítica	1	2,2
Broncopneumonia supurativa	1	2,2
Circovirose	9	19,6
Colibacilose	7	15,2
Complexo MMA - (Mastite-Metrite-Agalaxia)	1	2,2
Doença do edema	6	13
Eutanásia por conveniência	1	2,2
Eventração	1	2,2
Intoxicação por <i>Xanthium</i> sp.	1	2,2
Lipidose hepática	2	4,3
Meningite supurativa	4	8,7
Poliartrite	1	2,2
Polisserosite	1	2,2
Toxemia	1	2,2
Úlcera gástrica	2	4,3
Trauma	1	2,2
Volvo de mesentério	2	4,3
Inconclusivo	3	6,5
Total	46	100

Como o laboratório realiza necropsias e também histopatológicos de amostras enviadas por Médicos Veterinários da região, o Gráfico 2 indica a forma com que essas foram recebidas.

Gráfico 2. Origem do material e espécies no ano de 2014.

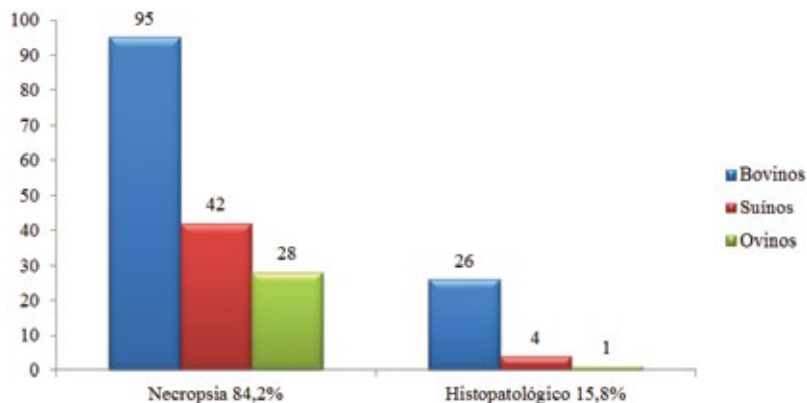


Tabela 10. Municípios de origem dos materiais em 2014.

Município	Casos				
	Bovinos	Ovinos	Suínos	Total	%
Alto Bela Vista	9	-	1	10	5,1
Arabutã	1	-	-	1	0,5
Armazém	1	-	-	1	0,5
Capinzal	1	-	-	1	0,5
Capão Bonito do Sul	2	-	-	2	1
Concórdia	60	26	28	114	58,2
Erval Velho	1	-	-	1	0,5
Herval d'Oeste	1	-	-	1	0,5
Iomerê	1	-	-	1	0,5
Ipira	6	-	-	6	3,1
Ipumirim	4	-	-	4	2
Irani	4	-	10	14	7,1
Itá	5	-	1	6	3,1
Joaçaba	1	-	-	1	0,5
Lages	1	-	-	1	0,5
Lindóia	-	-	1	1	0,5
Peritiba	19	-	4	23	11,7

Presidente Castelo Branco	-	1	-	1	0,5
Rio das Antas	1	-	-	1	0,5
Seara	3	2	-	5	2,5
Vargeão	-	-	1	1	0,5
Total	121	29	46	196	100

No segundo ano de extensão, pode-se notar uma maior abrangência geográfica de atuação, tanto em número quanto em área, tendo expectativa de um crescimento constante com o passar do tempo. Na **Tabela 10** listam-se os municípios dos quais os materiais foram provenientes, em geral do Alto Uruguai Catarinense (**Figura 2**), porém há atuação em outras regiões e estados.

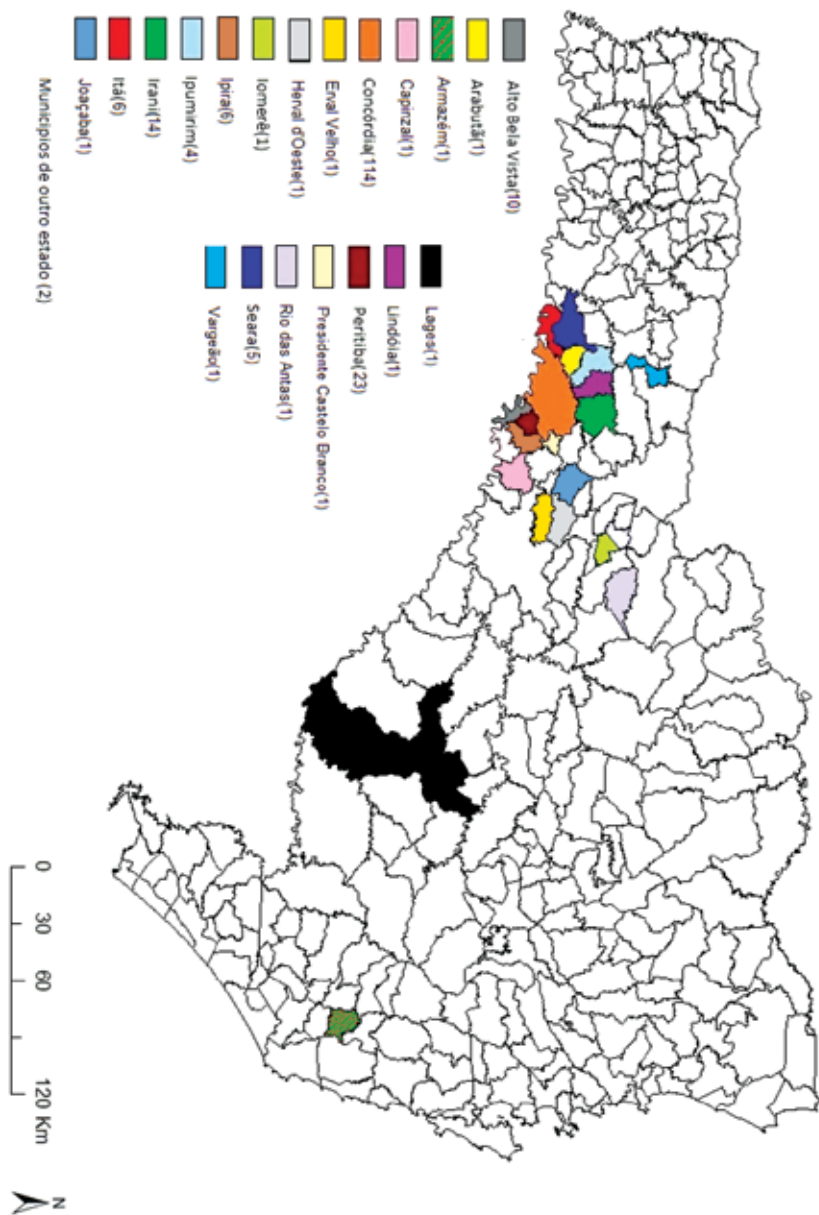


Figura 2. Mapa do Estado de Santa Catarina indicando os municípios atendidos pelo serviço de extensão do laboratório no ano de 2014.



CASUÍSTICA DE DIAGNÓSTICOS DO LABORATÓRIO DE PATOLOGIA VETERINÁRIA NO ANO DE 2015

Leandro Anderson Rhoden¹, Mateus Eloir Gabriel¹, Anderson Gris¹, Renan Augusto Cechin¹, Kelen Regina Ascoli Baldi¹ e Ricardo Evandro Mendes¹

No terceiro ano de atuação do laboratório, em 2015, contabilizaram-se 288 casos em animais de produção. Da mesma forma que nos anos anteriores, resume-se na primeira tabela (**Tabela 11**) os diagnósticos conforme sua classificação geral. Nas tabelas posteriores, **Tabelas 12, 13 e 14**, informa-se todas as patologias encontradas em bovinos, ovinos e suínos respectivamente.

Tabela 11. Classificação dos diagnósticos por espécie no ano de 2015.

Classificação da patologia	Casos				
	Bovinos	Ovinos	Suínos	Total	%
Aborto	2	1	1	4	1,4
Agente físico	9	2	1	12	4,2
Congênito	-	2	1	3	1,0
Doença idiopática	10	2	12	24	8,3
Infecciosa bacteriana	62	7	18	87	30,2
Infecciosa fúngica	1	-	-	1	0,3
Infecciosa viral	13	-	3	16	5,6
Intoxicação por planta	17	-	-	17	5,9
Intoxicação química	1	-	-	1	0,3
Metabólica	10	-	-	10	2,8
Neoplasia	9	-	-	9	3,1
Nutricional	4	1	6	11	3,8
Parasitária	33	6	-	39	13,5
Projeto de pesquisa	33	1	8	42	14,6
Inconclusivo	8	2	2	12	4,2
Total	212	24	52	288	100

1. Centro de Diagnóstico e Pesquisa em Patologia Veterinária, IFC – Concórdia.

Tabela 12. Enfermidades diagnosticadas em bovinos no ano de 2015.

Enfermidade	Casos	%
Abscesso cerebral	1	0,5
Abscesso hipofisário	1	0,5
Abscesso paravertebral	1	0,5
Abscesso região peitoral	1	0,5
Abscesso vertebral	1	0,5
Aborto	2	0,9
Anaplasmose	7	3,3
Ataxia idiopática	1	0,5
Babesiose	11	5,2
Carcinoma de células escamosas	5	2,4
Carcinoma indiferenciado	1	0,5
Choque hipovolêmico	1	0,5
Colibacilose	2	0,9
Dermatite parasitária	1	0,5
Deslocamento de abomaso à esquerda	2	0,9
Diarreia viral bovina	2	0,9
Dictiocaulose	1	0,5
Encarceramento intestinal	1	0,5
Encefalite supurativa	1	0,5
Encefalopatia hepática	2	0,9
Endocardite	8	3,8
Endometrite	1	0,5
Euritrematose	1	0,5
Fasciolose	1	0,5
Flegmão	1	0,5
Hematoma epidural	1	0,5
Hemoncose	10	4,7
Hepatite e encefalite por onfaloflebite	1	0,5
Indigestão ruminal	2	0,9
Intoxicação por <i>Fusarium</i> sp.	1	0,5
Intoxicação por <i>Lantana</i> sp.	1	0,5
Intoxicação por nitrato/nitrito	2	0,9
Intoxicação por organofosforado	1	0,5
Intoxicação por <i>Perreya flaviceps</i>	1	0,5
Intoxicação por <i>Pteridium arachnoideum</i>	10	4,7
Intoxicação por <i>Senecio brasiliensis</i>	1	0,5
Intoxicação por <i>Solanum fastigiatum</i>	2	0,9

Enfermidade	Casos	%
Leptospirose	1	0,5
Leucose enzoótica bovina	10	4,7
Linfadenite fibrinopurulenta	1	0,5
Lipidose hepática	1	0,5
Luxação coxofemoral	2	0,9
Mastite gangrenosa	1	0,5
Mastite supurativa	4	1,9
Melanocitoma	1	0,5
Meningoencefalite	2	0,9
Mesotelioma	1	0,5
Miosite clostridial	7	3,3
Miosite supurativa	1	0,5
Necrose hepática	2	0,9
Necrose muscular	1	0,5
Onfaloflebite supurativa	1	0,5
Ostertagiose	1	0,5
Paraganglioma	1	0,5
Paresia puerperal	3	1,4
Pasteurelose pulmonar	1	0,5
Peritonite	7	3,3
Pleuropneumonia	1	0,5
Pneumonia abscedativa	2	0,9
Pneumonia supurativa	1	0,5
Pneumonia embólica séptica	3	1,4
Projeto de pesquisa	33	15,6
Raquitismo	2	0,9
Retículo pericardite	3	1,4
Rotavirose	1	0,5
Ruminite química	1	0,5
Ruptura esplênica	1	0,5
Salmonelose	2	0,9
Síndrome da vaca caída	1	0,5
Síndrome do jejuno hemorrágico	1	0,5
Tétano	1	0,5
Timpanismo espumoso	1	0,5
Torção de ceco	1	0,5
Torção uterina	1	0,5
Tromboembolismo da veia cava e hemorragia pulmonar	4	1,9

Enfermidade	Casos	%
Tuberculose	2	0,9
Úlcera de abomaso	3	1,4
Inconclusivo	8	3,8
Total	212	100

Tabela 13. Enfermidades diagnosticadas em ovinos no ano de 2015.

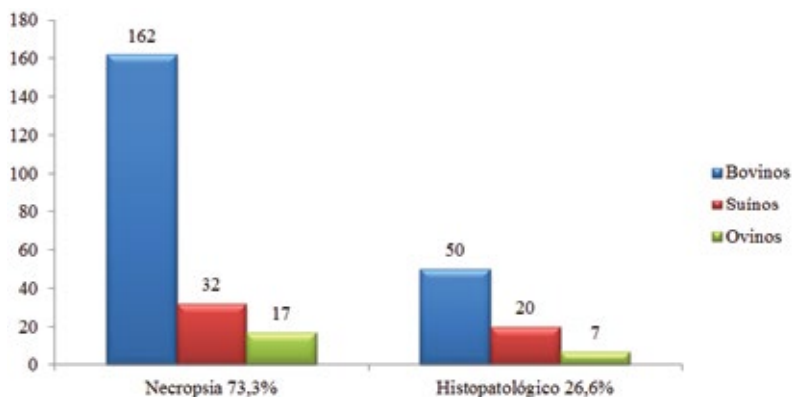
Enfermidade	Casos	%
Aborto	1	4,2
Fratura	1	4,2
Hemoncose	5	21,0
Hipoplasia de omaso	1	4,2
Linfadenite caseosa	1	4,2
Listeriose	2	8,3
Miopatia tóxica ou nutricional	1	4,2
Miosite abscedativa	1	4,2
Miosite clostridial	1	4,2
Necrose hepática	1	4,2
Pericardite	1	4,2
Persistência de ducto arterioso e forame oval	1	4,2
Pneumonia supurativa	1	4,2
Projeto de pesquisa	1	4,2
Ruptura de cápsula hepática	1	4,2
Teladõesagiose	1	4,2
Úlcera de abomaso	1	4,2
Inconclusivo	2	8,3
Total	24	100

Tabela 14. Enfermidades diagnosticadas em suínos no ano de 2015.

Enfermidade	Casos	%
Artrite e miosite supurativas	1	1,9
Broncopneumonia supurativa	1	1,9
Circovirose	1	1,9
Colibacilose	2	3,8
Doença de Glässer	4	7,7
Doença do edema	1	1,9
Encarceramento intestinal	1	1,9
Enterite por <i>Clostridium difficile</i>	3	5,8
Hepatose dietética	5	9,5
Hiperplasia de tecido linfoide	1	1,9
Influenza suína	1	1,9
Intoxicação por sal	1	1,9
Meningoencefalite supurativa	1	1,9
Miosite supurativa	1	1,9
Ossificação heterotópica	1	1,9
Papilomatose	1	1,9
Pasteurelose pulmonar	1	1,9
Poliartrite supurativa	1	1,9
Projeto de pesquisa	8	15,4
Salmonelose	1	1,9
Septicemia	1	1,9
Traumatismo	1	1,9
Tremor congênito	1	1,9
Torção de vesícula urinária	1	1,9
Úlcera gástrica	6	11,5
Volvo de mesentério	1	1,9
Volvo esplênico	1	1,9
Inconclusivo	3	5,8
Total	52	100

A fim de diferenciar o número de necropsias e histopatológicos, o **Gráfico 3** expõem de forma sucinta a diferença significativa entre o número de atendimentos que são originários de necropsias, as quais em grande parte são realizadas a campo por se tratarem de animais de produção, e os materiais recebidos por correio para análise (histopatológico).

Gráfico 3. Origem do material e espécies no ano de 2015.



Com o número crescente de atendimentos, ocorreu também uma expansão da área de abrangência do laboratório, atendendo 31 municípios do estado de Santa Catarina e três municípios do estado do Rio Grande do Sul, sendo que no estado catarinense não se resumiu apenas à região do Alto Uruguai. A fim de detalhar a origem do material, listam-se as localidades na Tabela 15, assim como na Figura 3.

Tabela 15. Municípios de origem dos materiais em 2015.

Município	Casos				
	Bovinos	Ovínos	Suínos	Total	%
Abelardo Luz	-	-	1	1	0,3
Alto Bela Vista	7	-	1	8	2,8
Anchieta	1	-	-	1	0,3
Arabutã	5	3	3	11	3,8
Braço do Norte	9	-	-	9	3,1
Campo Erê	1	-	-	1	0,3
Campos Novos	4	-	-	4	1,4
Capinzal	3	-	-	3	1,0
Capão Bonito do Sul	1	-	-	1	0,3
Concórdia	102	13	36	151	52,4
Grão Pará	1	-	-	1	0,3
Guaraciaba	2	-	-	2	0,7
Ibicaré	2	-	1	3	1,0
Ipira	13	-	-	13	4,5
Ipumirim	5	-	1	6	2,1
Irani	2	-	1	3	1,0
Itá	1	-	1	2	0,7

Jaborá	3	-	-	3	1,0
Lacerdópolis	-	-	2	2	0,7
Lindóia do Sul	1	-	1	2	0,7
Ouro	2	-	-	2	0,7
Paial	1	-	-	1	0,3
Peritiba	25	-	1	26	9,0
Piratuba	1	-	1	2	0,7
Presidente Castelo Branco	7	-	-	7	2,4
Rio Fortuna	1	-	-	1	0,3
Ronda Alta	-	-	1	1	0,3
São Joaquim	3	-	-	3	1,0
São Ludgero	1	-	-	1	0,3
Seara	2	5	-	7	2,4
Severiano de Almeida	-	-	1	1	0,3
Tubarão	-	2	-	2	0,7
Videira	6	-	-	6	2,1
Xanxerê	-	1	-	1	0,3
Total	212	24	52	288	100

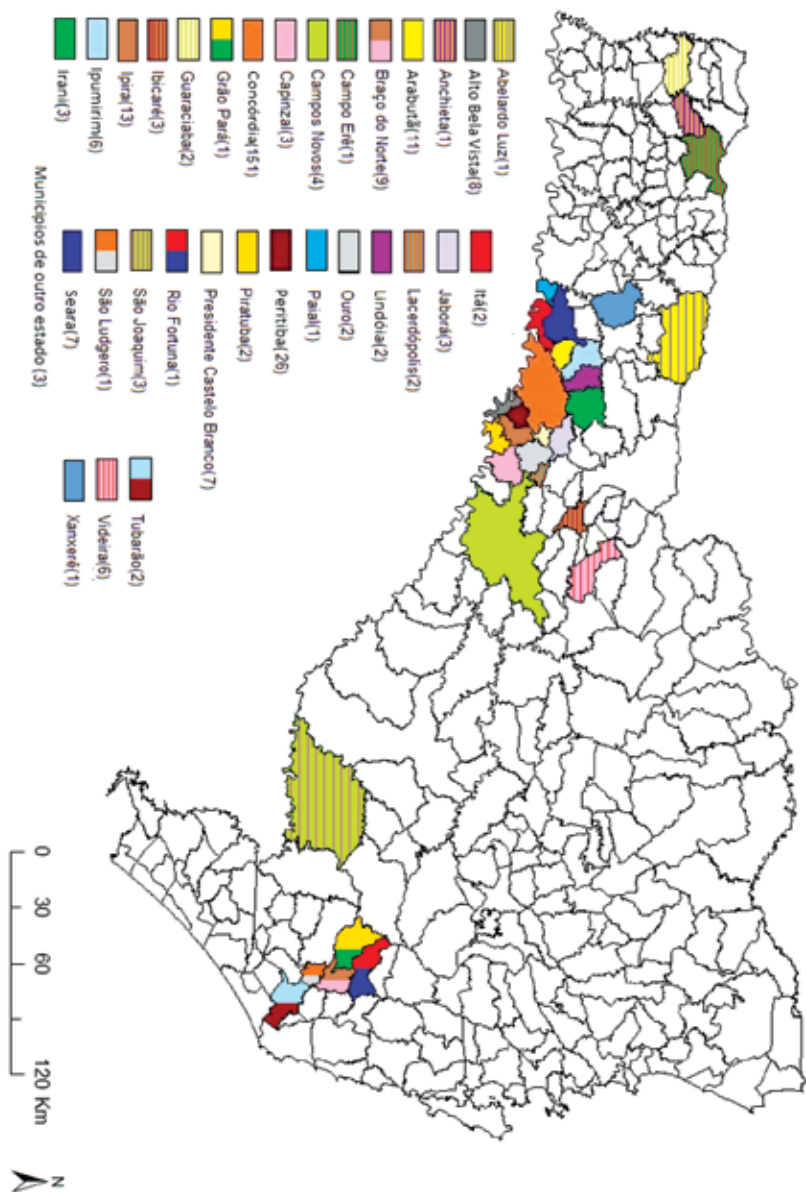


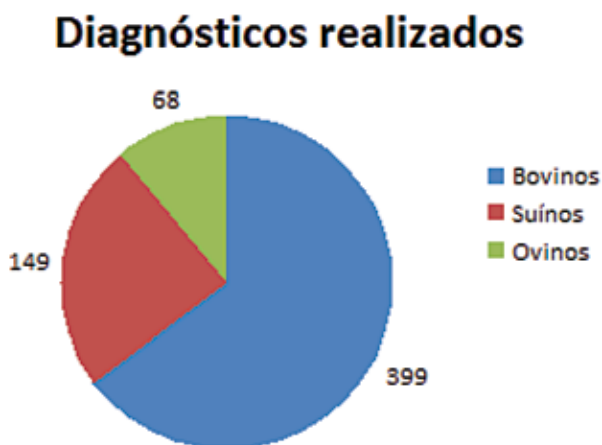Figura 3. Mapa do Estado de Santa Catarina indicando os municípios atendidos pelo pelo serviço de extensão do laboratório no ano de 2015.

CASUÍSTICA DO TRIÊNIO 2013-2015 DE ATUAÇÃO DO LABORATÓRIO DE PATOLOGIA VETERINÁRIA

Leandro Anderson Rhoden¹, Renata Assis Casagrande², Luan Cleber Henker¹, Claiton Ismael Schwertz³, Manoela Marchzan Piva¹, Fernanda Agustini Stedille¹, Mateus Eloir Gabriel¹, Ricardo Christ¹ e Ricardo Evandro Mendes¹

Ao fim do terceiro ano do serviço de extensão oferecido no laboratório, contabilizam-se 616 casos atendidos em animais de produção, com um aumento total de 118% no número de casos anuais nestas espécies. Destacam-se os bovinos, os quais geraram um total de 399 casos com um crescimento de 221% comparando 2013 a 2015, seguidos pelos suínos com total de 149 atendimentos e posteriormente ovinos com 68 casos no triênio como se observa no **Gráfico 4**.

Gráfico 4. Distribuição dos diagnósticos realizados de acordo com a espécie animal nos anos de 2013 a 2015.



A partir da soma de todos os casos do laboratório, são classificadas, na **Tabela 16**, as patologias diagnosticadas de acordo com as suas respectivas etiologias no triênio (2013-2015) em bovinos, ovinos e suínos.

1. Centro de Diagnóstico e Pesquisa em Patologia Veterinária, IFC – Concórdia.

2. Laboratório de Patologia Veterinária da Universidade do Estado de Santa Catarina – UDESC – Lages.

3. Universidade Federal do Rio Grande do Sul (UFRGS).

Os diagnósticos gerados em bovinos nos três primeiros anos somam 399 casos, elucidados na **Tabela 17**. Dentre as causas de maior incidência, estão a tristeza parasitária bovina (anaplasmoze e babesiose), endocardite, intoxicações por plantas tóxicas, leucose enzoótica bovina, miosites clostridiais e peritonite.

Tabela 16. Classificação dos diagnósticos por espécie no triênio 2013-2015.

Classificação da patologia	Casos				
	Bovinos	Ovinos	Suínos	Total	%
Aborto	17	4	1	22	5,57
Agente físico	31	9	14	54	8,76
Congênito	1	2	1	4	0,64
Doença idiopática	20	2	15	37	6,00
Infecciosa bacteriana	114	12	63	189	30,68
Infecciosa fúngica	2	-	1	3	0,48
Infecciosa viral	16	-	18	34	5,51
Intoxicação por planta	30	-	1	31	5,03
Intoxicação química	1	3	-	4	0,64
Metabólica	31	3	3	37	6,00
Neoplasia	25	1	-	26	4,22
Nutricional	8	2	7	17	2,75
Parasitária	49	22	2	73	11,85
Projeto de Pesquisa	33	1	8	42	6,81
Inconclusivo	18	7	12	37	6,00
Outras causas*	3		3	6	0,97
Total	399	68	149	616	100

*Outras causas: Hipersensibilidade e eutanásia por conveniência.

Tabela 17. Enfermidades diagnosticadas em bovinos no triênio 2013-2015.

Enfermidade	Casos	%
Aborto	18	4,51
Abscesso cerebral	1	0,25
Abscesso hipofisário	2	0,50
Abscesso peitoral	1	0,25
Abscesso vertebral	3	0,75
Adenoma de adenohipófise	1	0,25
Anaplasmoze	10	2,51
Ataxia idiopática	1	0,25
Atelectasia pulmonar	1	0,25
Babesiose	16	4,01
Botulismo	1	0,25
Carcinoma de células de transição	1	0,25
Carcinoma de células escamosas	10	2,51
Carcinoma de glândula mamária	1	0,25
Carcinoma indiferenciado	3	0,75
Carcinoma intestinal	1	0,25
Cetose	1	0,25
Choque anafilático	1	0,25
Choque hipovolêmico	1	0,25
Colibacilose	5	1,25
Deficiência de Cobre	1	0,25
Dermatite parasitária	1	0,25
Dermatofitose	1	0,25
Deslocamento de abomaso	3	0,75
Diarreia viral bovina	2	0,50
Dictiocaulose	1	0,25
Distocia	1	0,25
Edwardsiellose	1	0,25
Encarceramento intestinal	2	0,50
Encefalite supurativa	1	0,25
Encefalopatia hepática	2	0,50
Endocardite	14	3,51
Endometrite	1	0,25
Enfisema muscular	1	0,25
Enterite por <i>Clostridium sp.</i>	1	0,25
Epilepsia	1	0,25
Euritematose	1	0,25

Enfermidade	Casos	%
Fasciolose	2	0,50
Fibrossarcoma	2	0,50
Flegmão	1	0,25
Fratura e ou traumatismo	5	1,25
Gangrena gasosa	1	0,25
Hematoma epidural	1	0,25
Hematúria enzoótica	1	0,25
Hemoncose	13	3,26
Hepatite e encefalite por onfaloflebite	1	0,25
Hipoglicemia	3	0,75
Hipovolemia	1	0,25
Indigestão ruminal	7	1,75
Insuficiência cardíaca congestiva	1	0,25
Intoxicação por <i>Pruunos sphaerocarpa</i>	3	0,70
Intoxicação por <i>Ateleia glazioviana</i>	1	0,25
Intoxicação por <i>Fusarium</i> sp.	1	0,25
Intoxicação por <i>Lantana</i> sp.	1	0,25
Intoxicação por nitrato/nitrito	8	2,01
Intoxicação por organofosforado	1	0,25
Intoxicação por <i>Perreya flaviceps</i>	1	0,25
Intoxicação por <i>Pteridium arachnoideum</i>	13	3,26
Intoxicação por <i>Ricinus communis</i>	2	0,50
Intoxicação por <i>Senecio brasiliensis</i>	3	0,75
Intoxicação por <i>Solanum fastigiatum</i>	2	0,50
Intussuscepção	1	0,25
Leiomiossarcoma	1	0,25
Leptospirose	1	0,25
Leucose enzoótica bovina	15	3,76
Linfadenite fibrinopurulenta	1	0,25
Lipidose hepática	2	0,50
Luxação coxofemoral	2	0,50
Malformação congênita	1	0,25
Mastite gangrenosa	1	0,25
Mastite supurativa	4	1,00
Melanocitoma	1	0,25
Meningite fibrinopurulenta	1	0,25
Meningoencefalite	2	0,50
Mesotelioma	1	0,25

Enfermidade	Casos	%
Mielopatia compressiva	1	0,25
Miosite clostridial	12	3,01
Miosite supurativa	1	0,25
Necrose hepática	6	1,50
Necrose muscular	1	0,25
Neosporose	1	0,25
Omasite ulcerativa	1	0,25
Onfalite/Onfaloflebite	3	0,75
Osteocondrose	1	0,25
Ostertagiose	3	0,75
Papilomatose	1	0,25
Paraganglioma	1	0,25
Paresia puerperal	3	0,75
Pasteurelose pulmonar	2	0,50
Pênfigo	2	0,50
Peritonite	14	3,51
Pleurite	1	0,25
Pleuropneumonia	2	0,50
Pneumonia abscedativa	5	1,25
Pneumonia supurativa	2	0,50
Pneumonia tromboembólica	3	0,75
Pododermatite	1	0,25
Poliartrite séptica	1	0,25
Polioencefalomalácia	1	0,25
Polisserosite	1	0,25
Predação	1	0,25
Projeto de pesquisa	33	8,27
Raquitismo	5	1,25
Retículo pericardite	5	1,25
Retículo peritonite	3	0,75
Rotavirose	1	0,25
Ruminite química ou ulcerativa	5	1,25
Ruptura esplênica	1	0,25
Salmonelose	5	1,25
Septicemia	2	0,50
<i>Shunt</i> portocaval congênito	1	0,25
Síndrome da vaca caída	1	0,25
Síndrome do jejuno hemorrágico	2	0,50

Enfermidade	Casos	%
Subluxação coxofemoral	1	0,25
Tétano	4	1,00
Timpanismo espumoso	1	0,25
Torção de ceco	1	0,25
Torção uterina	1	0,25
Tromboembolismo da veia cava e hemorragia pulmonar	5	1,25
Tuberculose	2	0,50
Úlcera de abomaso	8	2,01
Inconclusivo	18	4,51
Total	399	100

Na **Tabela 18** estão listadas as patologias encontradas em ovinos no triênio, sendo que as mais incidentes foram as parasitoses gastrointestinais, em especial a hemoncose. Também se nota a importância da lipidose, em geral como seqüela de caquexia verminótica e da listeriose.

Tabela 18. Enfermidades diagnosticadas em ovinos no triênio 2013-2015.

Enfermidade	Casos	%
Aborto	4	5,88
Abscesso vertebral	1	1,47
Carbúnculo sintomático	1	1,47
Choque cardiogênico	1	1,47
Distocia	2	2,94
Esteatonecrose	1	1,47
Fratura ou traumatismo	2	2,94
Hemangioma	1	1,47
Hemoncose	17	25,00
Hemoperitônio	1	1,47
Hipoplasia de omaso	1	1,47
Intoxicação por closantel	2	2,94
Intoxicação por ivermectina	1	1,47
Linfadenite caseosa	1	1,47
Lipidose hepática	5	7,35
Listeriose	3	4,41
Miopatia tóxica ou nutricional	1	1,47
Miosite abscedativa	1	1,47
Miosite clostridial	1	1,47
Necrose hepática	1	1,47

Enfermidade	Casos	%
Oesofagostomose	1	1,47
Osteomielite bacteriana	1	1,47
Pericardite	1	1,47
Persistência de ducto arterioso e forame oval	1	1,47
Pneumonia embólica	1	1,47
Pneumonia supurativa	1	1,47
Projeto de pesquisa	1	1,47
Ruptura de vesícula urinária	1	1,47
Teladorsagiose	1	1,47
Úlcera de abomaso	1	1,47
Urolitíase	2	2,94
Volvo de cólon	1	1,47
Inconclusivo	7	10,29
Total	68	100

Os diagnósticos gerados de 2013 a 2015 em suínos são indicados na **Tabela 19**, sendo que os mais incidentes foram Doença de Glässer, circovirose e meningites bacterianas.

Tabela 19. Enfermidades diagnosticadas em suínos no triênio 2013-2015.

Enfermidade	Casos	%
Abscesso vertebral	1	0,67
Aflatoxicose	1	0,67
Anemia hemolítica	1	0,67
Artrite e miosite supurativas	1	0,67
Ascarirose	1	0,67
Broncopneumonia	3	2,01
Choque hipovolêmico	3	2,01
Circovirose	13	8,72
Colibacilose	9	6,04
Complexo MMA	1	0,67
Distocia	1	0,67
Doença de Glässer	12	8,05
Doença do edema	7	4,70
Encarceramento intestinal	1	0,67
Enterite e Influenza	1	0,67
Enterite por <i>Clostridium difficile</i>	3	2,01
Enterite proliferativa	1	0,67
Epidermite exudativa	2	1,34

Enfermidade	Casos	%
Eutanásia por conveniência	1	0,67
Eventração	1	0,67
Hepatose dietética	6	4,02
Hiperplasia de tecido linfoide	1	0,67
Hipertermia	1	0,67
Influenza suína	2	1,34
Intoxicação por sal	2	1,34
Intoxicação por <i>Xanthium</i> sp.	1	0,67
Intussuscepção	1	0,67
Lipidose hepática	2	1,34
Meningite supurativa	12	8,05
Miopatia tóxica ou nutricional	1	0,67
Miosite supurativa	1	0,67
Onfalite	1	0,67
Ossificação heterotópica	1	0,67
Papilomatose	1	0,67
Pasteurelose pulmonar	2	1,34
Pododermatite	1	0,67
Poliartrite	3	2,01
Polisserosite	1	0,67
Projeto de pesquisa	8	5,37
Rotavirose	1	0,67
Salmonelose	1	0,67
Septicemia	1	0,67
Tamponamento cardíaco	1	0,67
Torção de vesícula urinária	2	1,34
Toxemia	1	0,67
Traumatismo	2	1,34
Tremor congênito	1	0,67
Úlcera gástrica	9	6,04
Volvo de mesentério	3	2,01
Volvo esplênico	1	0,67
Inconclusivo	14	9,40
Total	149	100

No **Gráfico 5** pode ser observado a diferenciação em número de necropsias e histopatológicas nas diferentes espécies de animais de produção, bovinos, suínos e ovinos. Há uma nítida predominância de bovinos na rotina do laboratório, assim como de necropsias em detrimento de histopatológicas. Já no **Gráfico 6**, pode ser observado a crescente evolução do número de necropsias no período.

No fim dos 3 anos iniciais de atuação, os atendimentos realizados se difundiram em varias regiões do Estado de Santa Catarina e alguns municípios do estado do Rio Grande do Sul, atingindo um total de 46 municípios (41 em SC e cinco no RS). Em SC, a região do Alto Uruguai foi a de maior influência. Esta distribuição pode ser visualizada na Tabela 20.

Gráfico 5. Origem do material e espécies no triênio 2013-2015.

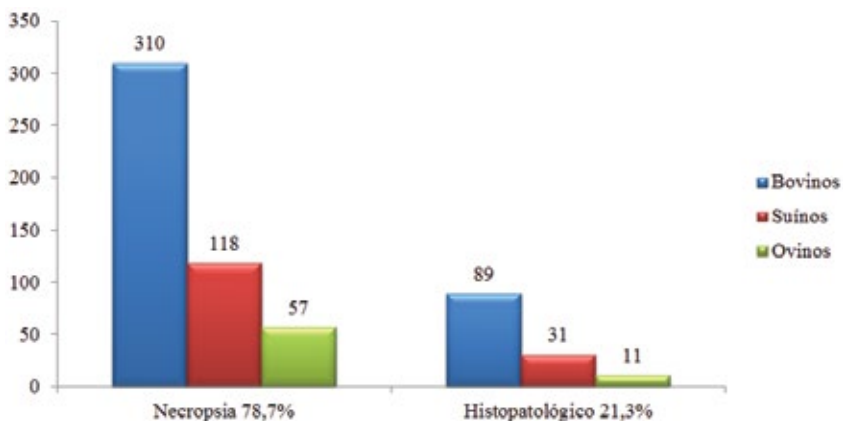


Gráfico 6. Número de necropsias realizadas no triênio 2013-2015, por espécie.

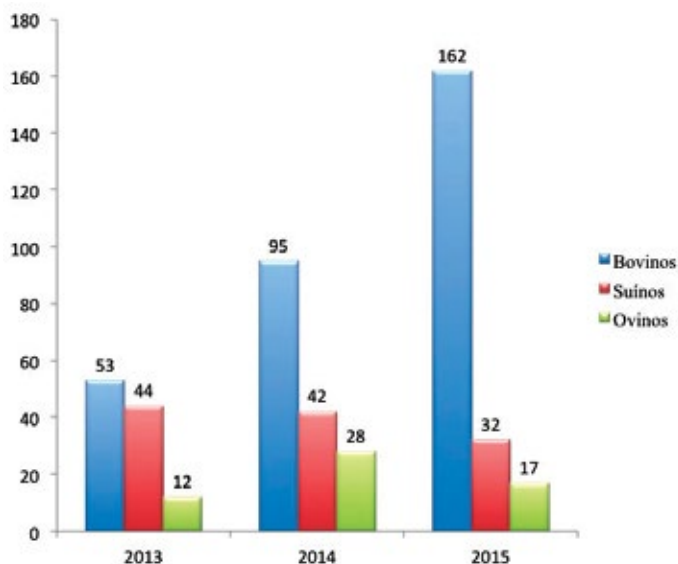


Tabela 20. Municípios de origem dos materiais no triênio 2013-2015.

Município	Casos				
	Bovinos	Ovínos	Suínos	Total	%
Abelardo Luz	-	-	1	1	0,16
Alto Bela Vista	17	-	3	20	3,25
Anchieta	1	-	-	1	0,16
Arabutã	6	3	4	13	2,11
Armazém	1	-	-	1	0,16
Arroio Trinta	-	-	1	1	0,16
Braço do Norte	9	-	-	9	1,46
Campo Erê	1	-	-	1	0,16
Campos Novos	4	-	-	4	0,65
Capão Alto	1	-	-	1	0,16
Capão Bonito do Sul	3	-	-	3	0,49
Capinzal	4	-	-	4	0,65
Concórdia	213	52	108	373	60,5
Erechim	-	1	-	1	0,16
Ervai Velho	1	-	-	1	0,16
Grão Pará	1	-	-	1	0,16
Guaraciaba	2	-	-	2	0,32
Herval d'Oeste	1	-	-	1	0,16
Ibicaí	2	-	1	3	0,49
Iomerê	2	-	-	2	0,32
Ipíra	19	-	-	19	3,08
Ipumirim	10	-	1	11	1,79
Irani	9	-	11	20	3,25
Itá	6	1	2	9	1,46
Jaborá	3	-	-	3	0,49
Joaçaba	1	-	-	1	0,16
Lacerdópolis	-	-	2	2	0,32
Lages	1	-	-	1	0,16

Lindóia	1	-	3	4	0,65
Ouro	2	-	-	2	0,32
Paial	1	-	-	1	0,16
Peritiba	49	-	7	56	9,09
Pinhal da Serra	1	-	-	1	0,16
Piratuba	2	-	2	4	0,65
Presidente Castelo Branco	7	1	-	8	1,30
Rio das Antas	1	-	-	1	0,16
Rio Fortuna	1	-	-	1	0,16
Ronda Alta	-	-	1	1	0,16
São Joaquim	3	-	-	3	0,49
São Ludgero	1	-	-	1	0,16
Seara	6	7	-	13	2,11
Severiano de Almeida	-	-	1	1	0,16
Tubarão	-	2	-	2	0,32
Vargeão		-	1	1	0,16
Videira	6	-	-	6	0,97
Xanxerê	-	1	-	1	0,16
Total	399	68	149	616	100

Na Figura 4 podem ser observados os municípios de origem dos materiais recebidos (histopatológico e necropsia) no triênio 2013-2015. Foram atendidos municípios na região do extremo oeste, meio-oeste, região serrana e sul do estado de Santa Catarina, além de alguns municípios do estado do Rio Grande do Sul.

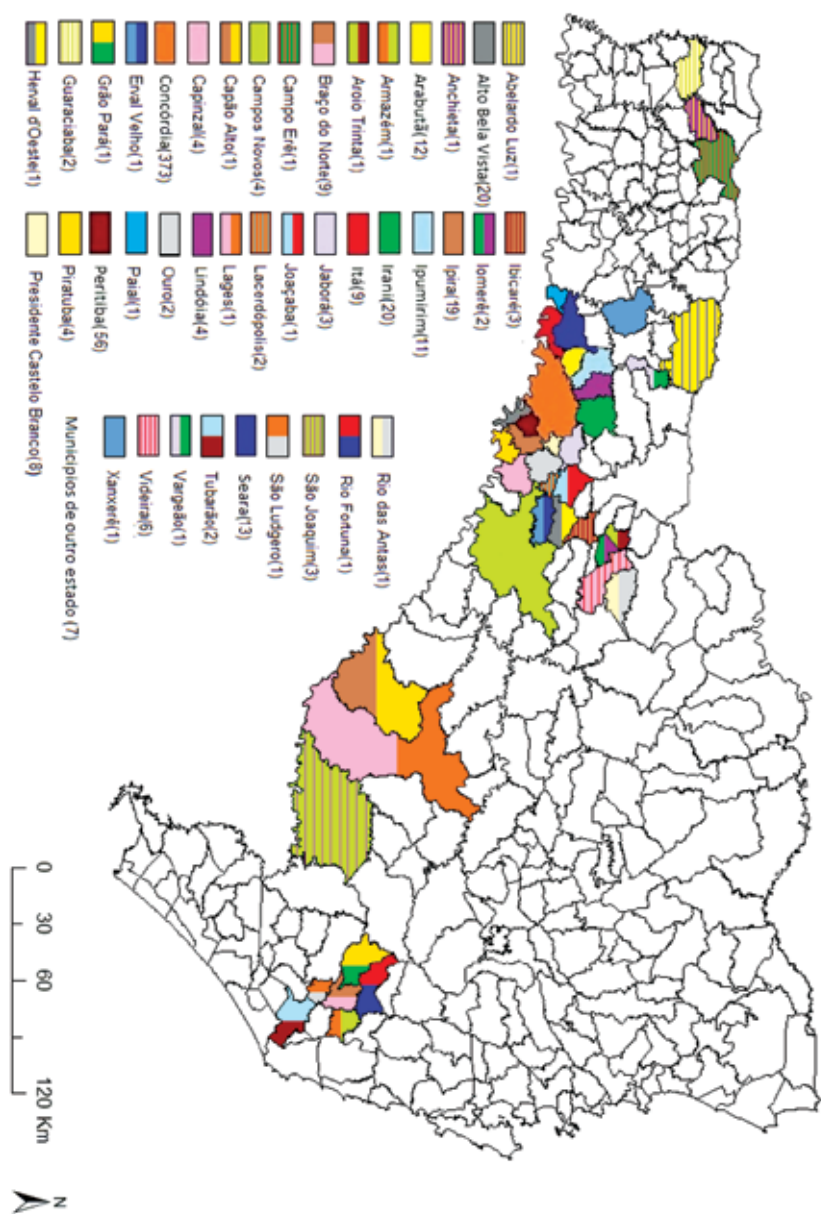


Figura 4. Mapa do Estado de Santa Catarina indicando os municípios atendidos pelo serviço de extensão do laboratório no triênio 2013-2015.

PARTE 2



ESTUDO RETROSPECTIVO DOS DIAGNÓSTICOS DE TRISTEZA PARASITÁRIA BOVINA NO OESTE CATARINENSE

Anderson Gris¹, Luan Cleber Henker¹, Ricardo Christ¹, Manoela Marchezan Piva¹, Claiton Ismael Schwertz², Neuber José Lucca³, Fabrisio Broll⁴, Diovane dos Santos Medeiros⁴, Ildo Dal Pozzo⁴, Ademar Masaaki Mori⁴ e Ricardo Evandro Mendes¹

RESUMO

A Tristeza Parasitária Bovina (TPB) é um complexo de doenças causado pelas rickettsias *Anaplasma marginale* e/ou *A. centrale*, bem como pelos protozoários *Babesia bovis* e/ou *B. bigemina*, os quais produzem um quadro de anemia severa. Este trabalho tem por objetivo relatar a ocorrência da enfermidade no Oeste Catarinense, diagnosticada pelo Laboratório de Patologia Veterinária do IFC - Campus Concórdia. Para tanto, realizou-se um estudo retrospectivo dos diagnósticos em bovinos entre 2013 e 2015. No período estudado a anaplasmose representou 56% (9/17), babesiose cerebral 33% (6/17) e babesiose 11% (2/17). A partir dos dados coletados observou-se um nítido aumento consecutivo do número de casos de TPB nos três anos estudados. Conjectura-se que as alterações climáticas recentes ocasionadas pelos invernos menos rigorosos estejam contribuindo para este incremento. Além disso, os médicos veterinários que atenderam os animais relataram que o curso clínico da enfermidade está apresentando-se de modo mais agudo e severo em comparação aos anos anteriores, podendo isso estar relacionado ao método de manejo dos animais jovens utilizado na região. Conclui-se que a TPB é uma importante causa de mortalidade em bovinos na região e que a ocorrência da enfermidade vem aumentando.

Palavras-chave: Patologia, babesiose, anaplasmose, bovinocultura.

1. Centro de Diagnóstico e Pesquisa em Patologia Veterinária, IFC – Concórdia.

2. Universidade Federal do Rio Grande do Sul (UFRGS)

3. Basso & Pancotte LTDA;

4. Cooperativa de Produção e Consumo Concórdia (COPÉRDIA).

INTRODUÇÃO

A Tristeza Parasitária Bovina (TPB) é um complexo de duas enfermidades. Sendo a primeira conhecida como babesiose, sendo causada pelos protozoários *Babesia bovis* e/ou *B. bigemina*. Já a segunda, anaplasmoze, tem como agentes causadores as rickettsias *Anaplasma marginale* e/ou *A. centrale*. Os agentes de ambas as doenças são parasitas intra-eritrocitários obrigatórios, apresentando sinais clínicos semelhantes, sendo possível mais de um agente acometer o mesmo animal simultaneamente, tornando muitas vezes difícil a diferenciação a campo (ARAÚJO, 2003; PEREIRA, 2006). O complexo de enfermidades é transmitido pelo *Rhipicephalus (Boophilus) microplus* (carrapato), além disso, as rickettsias do gênero *Anaplasma* também podem ser transmitidas através de insetos hematófagos e por materiais perfurocortantes contaminados (FARIAS, 1995).

Os principais sinais clínicos da TPB dependem do agente envolvido, mas em geral incluem febre, anorexia, pelos arrepiados, taquicardia, taquipneia, redução dos movimentos ruminais, anemia, icterícia (quando intensa é característica de anaplasmoze), hemoglobinúria (característica de babesiose), prostração e redução da produção leiteira. Sinais nervosos podem ser observados somente em quadros de parasitismo por *B. bovis*, sendo assim denominada babesiose cerebral. A enfermidade possui grande importância econômica na bovinocultura, pois está associada a elevados custos com prevenção e tratamento dos animais acometidos, além da mortalidade e a diminuição da produtividade dos animais doentes (FARIAS, 1995).

Este trabalho foi realizado com o objetivo de relatar a ocorrência de TPB no Oeste Catarinense, através dos diagnósticos *post-mortem* realizados pelo Laboratório de Patologia Veterinária do IFC – Campus Concórdia entre os anos de 2013 e 2015.

MATERIAL E MÉTODOS

A partir de relatórios de necropsias realizadas pelo laboratório de Patologia Veterinária do IFC-Concórdia, efetuou-se um levantamento dos casos diagnosticados de TPB, no período compreendido entre 09 de Janeiro de 2013 e 20 de Junho de 2015. Foram identificados os municípios de ocorrência, a data, os principais sinais clínicos, os achados de necropsia, lesões microscópicas e o diagnóstico definitivo.

RESULTADOS

Na Tabela 16, encontram-se os dados referentes aos casos diagnosticados com TPB, assim como a data e o município. Nos três anos estudados foram realizadas 232 necropsias de bovinos, dessas 7,32% (17/232) foram diagnosticadas com TPB. No ano de 2013 realizou-se 52 necropsias de bovinos, dessas duas foram diagnosticados como anaplasmoze, perfazendo um total de 3,84%. Já no ano de 2014, 99 bovinos foram submetidos à

necropsia no Laboratório de Patologia Veterinária do IFC – *Campus* Concórdia, onde um caso obteve diagnóstico de babesiose, quatro babesiose cerebral e dois anaplasmoze, sendo que o total dos casos correspondeu a 7,07% dos bovinos. No ano de 2015, até o mês de junho foram realizadas 81 necropsias de bovinos, com seis diagnósticos de anaplasmoze, um babesiose e dois babesiose cerebral, totalizando 11,11% dos bovinos.

Tabela 16. Diagnósticos de Tristeza Parasitária Bovina no Alto Uruguai Catarinense.

Data necropsia	Município	Diagnóstico
19/04/2013	Concórdia	Anaplasmoze
19/12/2013	Peritiba	Anaplasmoze
26/05/2014	Concórdia	Anaplasmoze
27/05/2014	Seara	Babesiose cerebral
11/06/2014	Concórdia	Babesiose
19/11/2014	Concórdia	Babesiose cerebral
14/12/2014	Concórdia	Babesiose cerebral
16/12/2014	Arabutã	Babesiose cerebral
08/01/2015	Concórdia	Babesiose cerebral
11/02/2015	Concórdia	Babesiose
15/03/2015	Concórdia	Anaplasmoze
13/04/2015	Jaborá	Anaplasmoze
23/04/2015	Jaborá	Anaplasmoze
11/05/2015	Peritiba	Anaplasmoze
17/05/2015	Concórdia	Anaplasmoze
22/05/2015	Campo Erê	Anaplasmoze
15/06/2015	Concórdia	Babesiose cerebral

Nas necropsias efetuadas no Laboratório de Patologia Veterinária do IFC – *Campus* Concórdia com diagnóstico de TPB, os achados de necropsia mais frequentemente encontrados foram mucosas e vísceras ictéricas e/ou pálidas, além de hepatomegalia e esplenomegalia. Nos casos de anaplasmoze, as lesões predominantes caracterizaram-se por icterícia, hepatomegalia e bile grumosa; já nos de babesiose, rins avermelhados e urina acastanhada (hemoglobinúria) (Fig. 14). Na babesiose cerebral a substância cinzenta do encéfalo apresentou-se difusamente avermelhada (Fig. 13). Na histopatologia, os principais achados foram congestão no baço, rins e fígado, além de estruturas parasitárias intra-eritrocitárias de morfologia compatível com *Babesia* spp. ou *Anaplasma* spp.

DISCUSSÃO E CONCLUSÃO

Segundo dados climatológicos da região Oeste catarinense, as temperaturas máximas médias dos anos 2012 a 2015 variaram entre 24,6 e 26,4°C, tendo média igual a 25,5°, enquanto que em anos anteriores (dados de 1987 até 2011), as temperaturas máximas médias variaram de 22,9 a 25,6°C, obtendo média igual a 23,8°C (EMBRAPA, 2016). As diferentes médias dos períodos estudados são estatisticamente significativas quando analisadas pelo teste de T de *Student* ($p < 0,001$) pelo SPSS 24.0. O aumento da temperatura máxima média entre os anos de 2010 e 2015 está associado à ocorrência do fenômeno climático *El Niño*, cujo tem por consequência na região estudada, o aumento da temperatura e a pluviosidade, principalmente. Essa condição de temperaturas mais elevadas faz com que ocorra um ambiente mais propício para a eclosão dos ovos, favorecendo o ciclo do carrapato.

Dados meteorológicos da região estudada nos anos de 2014 e 2015 mostram que houve o maior volume de chuva registrado desde 1987 (quando os dados iniciaram a ser coletados), sendo 2468 e 2744 mm, respectivamente. A média histórica é de 1858 mm (dados 1987-2013), e os valores correspondentes aos anos de 2012 e 2013 foram 1520 e 1975 mm respectivamente. Além disso, a insolação durante o ano de 2015 foi menor desde 1994 (EMBRAPA, 2016). Acredita-se que a alta pluviosidade no período de 2014 – 2015, associada à baixa insolação no ano de 2015, foram cruciais para a sobrevivência de grande número dos carrapatos nas pastagens, resultando em condições favoráveis para a transmissão da doença.

A partir dos dados coletados pode-se observar que nos três anos estudados houve um nítido aumento consecutivo do número de casos de TPB. Conjectura-se que as alterações climáticas recentes, como os invernos menos rigorosos e o aumento da pluviosidade estejam contribuindo para este incremento.

No sertão da Paraíba, o trabalho de COSTA *et al.* (2011) identificaram entre os anos de 2000 e 2007, 14 surtos das enfermidades. Em outro estudo feito por COSTA *et al.* (2013), nos anos de 2008 e 2009, relataram 23 surtos das enfermidades. Segundo esse último estudo, a maior ocorrência de surtos nos anos de 2008 e 2009 se deu devido a fatores epidemiológicos, como grande volume de chuva de modo atípico na região. No presente trabalho o aumento da frequência dos casos foi associado à alta pluviosidade ocorrida nos anos de 2014 e 2015, vinculado a menor insolação e o aumento da temperatura média, facilitando a sobrevivência e o ciclo do carrapato.

Informações obtidas dos históricos emitidos pelos médicos veterinários responsáveis pelos animais *ante-mortem*, foi que o curso clínico da doença vem sendo caracterizado de modo mais agudo e severo, em comparação aos anos anteriores, podendo isso estar relacionado a métodos de manejo adotados na região, onde os produtores rurais mantêm os animais jovens estabulados e sem acesso aos piquetes. Nessas condições, os animais têm contato limitado com carrapatos e consequentemente aos agentes etiológicos da TPB, ocasionando uma ausência de memória imunológica frente às enfermidades.

ALMEIDA (2006) em estudo retrospectivo feito no laboratório regional de diagnóstico da Universidade Federal de Pelotas, entre os anos de 1978 e 2005, afirma que a época do ano com maior concentração de casos de TPB é no outono, compreendendo os meses de abril a junho. Essa situação também pode ser observada neste trabalho, onde 58% (10/17) dos casos ocorreram nos meses supracitados.

Em estudo realizado por LUCENA *et al.* (2010), no Laboratório de Patologia Veterinária da UFSM (Universidade Federal de Santa Maria) no período de 1964 a 2008 na espécie bovina, a TPB representou 9,8% dos diagnósticos conclusivos. Em outro trabalho publicado por CAMARGO *et al.* (2014), entre os anos de 2012 e 2014 no laboratório do CAV/ UDESC (Universidade do Estado de Santa Catarina) do total de 94 casos de doenças parasitárias em bovinos, a TPB representou 15,5%. Já no Laboratório de Patologia Veterinária do IFC – Campus Concórdia no período estudado o complexo de doenças totalizou 7,32% dos casos, mostrando que a enfermidade é de grande importância econômica para os pecuaristas e produtores de leite e que a enfermidade tem uma ocorrência expressiva na região sul brasileira.

Em estudo feito na Itália por CECI *et al.* (2014), este avaliou 1500 bovinos aleatórios e saudáveis, onde fizeram um teste chamado *Reverse Line Blot Hybridization*, demonstrando que 4,2% dos animais foram positivos para *B. bigemina*, 1,6% *B. bovis*, 18,1% *A. marginale* e 13,8% *A. centrale*. A pesquisa revelou que a TPB é endêmica na região sul da Itália. A região Oeste de Santa Catarina é uma região em que a ocorrência da doença é bastante variável por conta das condições climáticas, variando de surtos ou aparecimento de casos esporádicos em diferentes anos. Porém durante o período estudado entre 2013 e 2015 foram anos em que a enfermidade foi bastante recorrente e com um nítido aumento na frequência de diagnósticos.

Na região de Botucatu – São Paulo, em estudo publicado por GONÇALVES (2011), relatou que dos 1.147 bovinos atendidos no hospital veterinário da UNESP (Universidade Estadual Paulista) no período estudado o agente etiológico mais frequente foi a rickettsia *Anaplasma marginale*, correspondendo a 31,5% dos casos. Neste estudo dos diagnósticos conclusivos como TPB, 56% (9/17) foram representados pela anaplasmosse, demonstrando que este agente etiológico é mais recorrente.

Como visto nos trabalhos citados anteriormente e também nesse, a anaplasmosse é mais recorrente. Segundo Jubb, Kennedy & Palmer (2007) e Radostitis (2002), os animais mais jovens possuem imunidade passiva contra a babesiose, cuja dura até o nono mês de idade, sendo esta oriunda do colostro, e sua imunidade adquirida se desenvolve a partir da exposição contra os vetores. Os anticorpos produzidos na imunidade adquirida ficam como memória e se renovam a cada nova infecção. Além disso, Smith (2006) relata que o agente da anaplasmosse faz mais mutações, em comparação com a babesiose, conseguindo evadir do sistema imune. Ainda, durante o curso da enfermidade, nem todas as rickettsias são mortas, e as que sobram fazem latência nos eritrócitos, podendo ser transmitida a outros animais.

De acordo com a literatura, os rebanhos bovinos são constantemente acometidos pelo complexo de doenças da Tristeza Parasitária Bovina. Isso torna a TPB uma das

principais causas de mortalidade em bovinos no Oeste Catarinense, assim como em outras regiões sul brasileiras, demonstrando aumento expressivo da enfermidade no rebanho durante o período estudado. Recomenda-se a utilização de métodos preventivos aos animais que não tiveram contato prévio com carrapatos, sendo imunologicamente sensíveis aos agentes da TPB, assim como, uma observação cuidadosa dos animais nos meses de maior ocorrência da enfermidade (abril a junho), visando instituir o tratamento precocemente.

Agradecimentos: A toda a equipe do Laboratório de Patologia Veterinária do Instituto Federal Catarinense (IFC), *Campus* Concórdia, assim como aos Médicos Veterinários que remeteram os materiais. Trabalho financiado pelos editais 455/2014 PROEX/IFC e do Conselho Nacional de Desenvolvimento Científico e Tecnológico (CNPq), Nº 468602/2014-3.

REFERÊNCIAS BIBLIOGRÁFICAS

ALMEIDA, M. B. de et al. Tristeza parasitária bovina na região sul do Rio Grande do Sul: estudo retrospectivo de 1978-2005. **Pesquisa Veterinária Brasileira**, Dez 2006, vol.26, no.4, p.237-242. Disponível em: <http://www.scielo.br/scielo.php?pid=S0100-736X2006000400008&script=sci_abstract&tlng=pt>. Acesso em: 05 mai. 2016. Doi: 10.1590/S0100-736X2006000400008.

ARAÚJO, F. R. et al. Progressos na imunização contra *Anaplasma marginale*. **Pesquisa Veterinária Brasileira**, Rio de Janeiro, v. 23, n. 4, p. 139-148, out./dez. 2003. Disponível em: <http://www.scielo.br/scielo.php?script=sci_arttext&pid=S0100-736X2003000400001>. Acesso em: 11 mai. 2016. Doi: 10.1590/S0100-736X2003000400001

CAMARGO, M. C. et al. Doenças de bovinos diagnosticados no Laboratório de Patologia Animal CAV/UEDESC, no período julho/2012 a julho/2014. In: II Encontro Nacional de Sanidade de Animais de Produção e VII Encontro Nacional de Diagnóstico Veterinário, 2014, Cuiabá. **Anais do VII Encontro Nacional de Diagnóstico Veterinário**, 2014. Disponível em: <<http://www2.ufrb.edu.br/apa/documentos/category/8-miscelanea?download=110:6743>>. Acesso em: 10 mai. 2016.

CECI, L. et al. Retrospective Study of Hemoparasites in Cattle in Southern Italy by Reverse Line Blot Hybridization. **The Journal Of Veterinary Medical Science**. Tokyo, p. 869-875. 07 mar. 2014. Disponível em: <<http://www.ncbi.nlm.nih.gov/pmc/articles/PMC4108771/>>. Acesso em: 27 abr. 2016. Doi: 10.1292/jvms.13-0365

COSTA, V. M. M. et al. Tristeza parasitária bovina no Sertão da Paraíba. **Pesquisa Veterinária Brasileira**, Rio de Janeiro, vol. 31, n.3 p. 239-243, mar. 2011. Disponível em: <http://www.scielo.br/scielo.php?script=sci_arttext&pid=S0100-736X2011000300009>. Acesso em:

05 mai 2016. Doi: 10.1590/S0100-736X2011000300009

COSTA, V. M. M. et al. Seroprevalence and risk factors for cattle anaplasmosis, babesiosis, and trypanosomiasis in a Brazilian semiarid region, *Revista Brasileira Parasitologia Veterinária*, Jaboticabal, v. 22, n.2, p. 207-213, abr-jun. 2013. Disponível em: < http://www.scielo.br/scielo.php?script=sci_arttext&pid=S1984-29612013000200207>. Acessado em : 29 abr 2016. Doi: 10.1590/S1984-296120130005000022.

EMBRAPA, **Dados agrometeorológicos: Estação Agrometeorológica da Embrapa Suínos e Aves, Concórdia, SC: dados médios do período de 1987 a 2015**. Concórdia: Embrapa Suínos e Aves, 2016. Disponível em: <http://www.cnpsa.embrapa.br/meteor/> .Acesso em: 28 abril 2016.

FARIAS, N. A. R., **Diagnóstico e controle da tristeza parasitária bovina**, Guaíba: Livraria e Editora Agropecuária, 1995.

GONÇALVES, R. C., **Tristeza parasitária em bovinos na região de Botucatu – SP: estudo retrospectivo de 1986-2007**, *Semina: Ciências Agrárias*, Londrina, v. 32, n.1, p. 307-312, jan./mar. 2011. Disponível em: <http://www.uel.br/revistas/uel/index.php/semagrarias/article/view/2067>>. Acesso em: 20 de abr 2016. Doi: 10.5433/1679-0359.2011v32n1p307

JUBB, K. V. et al. **Pathology of domestic animals**. 5 ed. California: Elsevier, 2007. 3 v.

LUCENA, R. B. et al. Doenças de bovinos no Sul do Brasil: 6.706 casos. *Pesquisa Veterinária Brasileira*, Rio de Janeiro, V. 30, n.5, p. 428-434, maio, 2010. Disponível em: < <http://www.scielo.br/pdf/pvb/v30n5/a10v30n5.pdf>>. Acesso em: 11 jun. 2016. Doi: 10.1590/S0100-736X2010000500010

PEREIRA, D. A. A. **Avaliação e otimização de Reações da Polimerase em Cadeia para diagnóstico molecular e estudo epidemiológico de *Babesia bovis***. 48 p. 2006. Dissertação (Mestrado em Ciência Animal) - Universidade Federal de Mato Grosso do Sul, Campo Grande, Mato Grosso do Sul, fev. 2006. Disponível em: < <http://repositorio.cbc.ufms.br:8080/jspui/handle/123456789/929>>. Acesso em: 09 jun. 2016.

SMITH, Bradford P. **Medicina interna de grandes animais**. 3. ed. Barueri: Manole, 2006.

RADOSTITS, O. M. et al. **Clínica veterinária: Um Tratado de Doenças dos Bovinos, Ovinos, Suínos, Caprinos e Equinos**. 9. ed. Rio de Janeiro: Guanabara Koogan, 2002.

RIET-CORREA, F. et al., **Doenças de ruminantes e equinos**, São Paulo: Livraria Varela. 2001. 2 ed. Volume 2.



DEFICIÊNCIA DE SELÊNIO COMO CAUSA DE MORTALIDADE EM LEITÕES NEONATOS NO OESTE DE SANTA CATARINA

Mateus Eloir Gabriel¹, Rafael Alves da Rosa² e Ricardo Evandro Mendes¹

RESUMO

Dentre as alterações clínicas observadas em casos de deficiência de selênio e vitamina E, destaca-se a hepatose dietética em suínos, acometendo geralmente leitões jovens e de crescimento rápido. São escassos os relatos acometendo leitões neonatos. Este trabalho relata três surtos de mortalidade por hepatose dietética em leitões com poucos dias de vida, em granjas do Oeste de Santa Catarina, Brasil, descrevendo as alterações clínico-patológicas encontradas. Os níveis de selênio hepático dos leitões do terceiro surto foram mensurados e encontravam-se cerca de 11 vezes abaixo dos níveis considerados ideais. Determinou-se a quantidade de vitamina E e selênio na ração fornecida às matrizes da granja, sendo que estas estavam de acordo com o recomendado. Sugere-se, então, que a causa da deficiência de selênio, níveis deste mineral nas matrizes, em decorrência a um excesso de ácidos graxos poliinsaturados na alimentação destas fêmeas.

Palavras chave: Hepatose dietética, suínos, ácidos graxos poliinsaturados.

1. Centro de Diagnóstico e Pesquisa em Patologia Veterinária, IFC – Concórdia.
2. Cooperativa de Produção e Consumo Concórdia (COPÉRDIA).

INTRODUÇÃO

O selênio é responsável pela ativação da enzima glutatona peroxidase, que confere proteção às células contra a ação oxidativa dos radicais livres (MORAES et al., 1995). Este elemento age em sinergismo com a vitamina E (OLDFIELD, 2003), cuja função também está relacionada a processos antioxidativos (ARAÚJO et al., 2010; SUTTLE, 2010). A influência destes dois compostos na resposta imune foi citada por BARROS (2007) e ARAÚJO et al. (2010).

Baixos níveis de vitamina E e/ou selênio, podem levar a manifestações como: doença dos músculos brancos em bovinos, equinos, suínos e ovinos; hepatose dietética, doença do coração de amora e diátese exsudativa em suínos; retenção de placenta em bovinos; e baixa eficiência reprodutiva em ovinos (UNDERWOOD & SUTTLE, 1999; RADOSTITS et al., 2010; BARROS, 2007). Em suínos, uma das alterações clínicas mais comuns em decorrência da deficiência de vitamina E e selênio é a hepatose dietética (BARROS, 2007; ARAÚJO et al., 2010; CULLEN & BROWN, 2013; CULLEN & STALKER, 2015), caracterizada pela morte súbita de leitões jovens (ARAÚJO et al., 2010; TOKARNIA, 2010; CULLEN & BROWN, 2013; CULLEN & STALKER, 2015) geralmente após o desmame (RADOSTITS et al., 2010). Este trabalho tem por objetivo relatar três surtos de morte súbita por hepatose dietética em leitões com poucos dias de vida, em municípios do Oeste Catarinense, descrevendo as lesões clínico patológicas encontradas.

MATERIAL E MÉTODOS

Entre julho de 2014 e maio de 2015, três surtos de hepatose dietética, causando mortalidade em leitões com poucos dias de vida, foram diagnosticados pelo Laboratório de Patologia Veterinária do Instituto Federal Catarinense *Campus* Concórdia (IFC - Concórdia). Estes surtos aconteceram em propriedades rurais localizadas nos municípios de Itá, Concórdia e Ararutã.

No primeiro surto, um único animal (suíno 1), de um total de 12 mortos da mesma leitegada, foi encaminhado ao laboratório para necropsia. Em um segundo surto, dois animais, com dois dias de idade (suínos 2 e 3), também foram necropsiados. Durante o terceiro surto, quatro leitões natimortos (suínos 4 a 7), foram encaminhados ao Laboratório de Patologia Veterinária do IFC - Concórdia para necropsia.

Dados sobre a propriedade, plantel e alterações clínicas foram fornecidos pelo proprietário, catalogados, para posteriormente realizar-se a necropsia. Fragmentos de órgãos foram colhidos, fixados em formalina 10%, processados de acordo com a rotina do laboratório e as lâminas obtidas foram coradas com Hematoxilina e Eosina (HE).

Com base na suspeita diagnóstica, realizou-se uma visita a propriedade onde aconteceu o terceiro surto. Colheu-se amostras da ração fornecida às porcas em gestação e lactação, para dosagem dos níveis de vitamina E e selênio. Outra visita a esta mesma propriedade foi realizada dois meses após o surto, onde foram colhidas amostras do

novo lote de ração, para comparação com a ração fornecida durante o surto. Nesta última visita, foram necropsiados três leitões saudáveis, nascidos de matrizes alimentadas com o novo lote de ração, eutanasiados antes da ingestão do colostro (suínos 8 a 10).

A dosagem dos níveis de vitamina E na ração foi realizada de acordo com a técnica utilizada por MAHAN (1991). Para a determinação da quantidade de selênio presente nas amostras de ração, seguiu-se os métodos descritos por TÜRKER & EROL (2009).

Amostras de fígado dos suínos 4 a 6 (surto 3) e grupo controle (suínos 8 a 10) foram congeladas para dosagem dos níveis de selênio hepático, através da técnica descrita por MORAES et al. (1995).

As análises estatísticas foram realizadas utilizando o programa SPSS 24.0 para Macintosh OSX (IBM, USA). O teste Kolmogorov-Smirnov foi aplicado para decidir se as distribuições foram paramétricas. Os resultados entre grupos foram comparados utilizando o teste de Student T quando a distribuição foi paramétrica e o teste de Mann-Whitney U para quando os valores não foram paramétricas, considerando-se valores de $p < 0,05$ estatisticamente significativos.

RESULTADOS E DISCUSSÃO

Em julho de 2014, 12 leitões da mesma leitegada de uma criação localizada no interior do município de Itá, SC (surto 1), apresentaram quadro de morte súbita. Desses 12 animais, dois foram natimortos, sendo que os demais nasceram vivos, mas morreram subitamente num período de até 30 dias. Todos morreram com bom escore de condição corporal e aparentemente saudáveis, sem apresentar sinais clínicos ou após apresentar discreta apatia. Na necropsia do animal enviado ao laboratório (suíno 1), observou-se moderada hepatomegalia, além de um aumento moderado no tamanho do coração.

O segundo surto aconteceu no mês de abril de 2015, em uma granja comercial de suínos no interior de Concórdia, SC. Segundo relato do proprietário houve aumento de 100% no número de natimortos e mortalidade perinatal antes do terceiro dia de vida, nascidos de seis porcas entre primeira e terceira ordem de parto. A única alteração clínica observada foi cianose no focinho, culminando na morte súbita. Dois animais foram enviados para necropsia (suínos 2 e 3). No suíno 3, foi observado múltiplos pontos avermelhados no epicárdio de aproximadamente um milímetro, de distribuição difusa. No miocárdio desse mesmo animal, observaram-se áreas multifocais, com dois milímetros de diâmetro, moderadamente esbranquiçadas.

No mês de maio de 2015, outro surto caracterizado por morte aguda em leitões foi registrado no interior do município de Arabutã, SC (surto 3). Depois de todos os leitões nascidos de quatro matrizes da granja terem ido a óbito em um intervalo de uma semana, sem apresentar sinais clínicos, quatro animais (suínos 4 a 7), sendo dois natimortos (suínos 4 e 5), um morto ao nascer (suíno 6) e outro mumificado (suíno 7), foram encaminhados para necropsia. O proprietário ainda destacou aumento significativo na taxa

de natimortos e fetos mumificados. As lesões macroscópicas encontradas consistiam em petequias difusamente distribuídas pelo epicárdio (Fig. 17) e moderada quantidade de líquido sero-sanguinolento na cavidade torácica (suíno 5).

Um acompanhamento das leitegadas, nascidas de matrizes alimentadas com o novo lote de ração, foi realizado pelo Médico Veterinário da propriedade, o qual relatou que a mortalidade reduziu para valores normais após a troca da alimentação.

Na avaliação histopatológica, foi observado no fígado necrose e hemorragia de leve a severa difusa na região centrolobular (suínos 1 a 6) (Fig. 18), além de degeneração microvacuolar severa difusa (suínos 4 a 6). No coração observou-se hemorragia leve a moderada multifocal no miocárdio (suíno 3), no epicárdio (suíno 5), e hemorragia leve focalmente extensa no miocárdio e subendocárdio (suíno 2). O suíno 7 estava em avançado estado de autólise.

A hepatomegalia, observada no suíno 1, é descrita por TOKARNIA (2010) em casos de hepatose dietética. Já as petequias no epicárdio, acompanhadas por áreas esbranquiçadas no miocárdio, observadas em outros leitões, são semelhantes às lesões macroscopicamente descritas em quadros de microangiopatia dietética ou “doença do coração de amora” (MILLER et al., 2013; TOKARNIA, 2010). Estas lesões desenvolvem-se devido à necrose fibrinoide e trombose de pequenos vasos, secundária à deficiência de vitamina E e/ou selênio (MILLER, 2013).

As alterações representadas, principalmente, por necrose e hemorragia centrolobular e degeneração microvacuolar severa difusa, caracterizam o quadro de hepatose dietética (CULLEN & BROWN, 2013). Além disso, a hemorragia no epicárdio, miocárdio e sub-endocárdio são decorrentes dos efeitos da deficiência nutricional na microcirculação (MILLER et al., 2013), visto que a vitamina E e o selênio são responsáveis por proteger as membranas celulares de lesões oxidativas (CULLEN & BROWN, 2013; ARAÚJO et al., 2010).

As alterações clínicas observadas nos leitões deste estudo, caracterizadas por morte súbita, discreta apatia e cianose do focinho, estão de acordo com o descrito por ARAÚJO et al. (2010) e TOKARNIA (2010) em casos de hepatose dietética. Porém, surtos causados pela deficiência de Vitamina E e/ou Selênio comumente ocorrem em leitões jovens e de crescimento rápido (CULLEN & BROWN, 2013; CULLEN & STALKER, 2015), diferindo da faixa etária dos animais envolvidos nos surtos 2 e 3.

Amostras de ração de gestação e lactação, fornecidas às porcas durante e dois meses após o surto, foram colhidas para análise dos níveis de vitamina E e selênio (Tabela 17), mostrando que os níveis desses nutrientes estavam acima dos níveis considerados ideais. Em vista disso, sugere-se que a deficiência de selênio e/ou vitamina E nas matrizes e, conseqüentemente, nos leitões, seja decorrente de um alto nível de ácidos graxos na ração. Porém, uma comparação das quantidades presentes na ração durante o surto e dois meses após faz-se necessária para confirmação desta hipótese.

Tabela 17. Níveis (em ppm) de vitamina E e selênio na ração fornecida às matrizes.

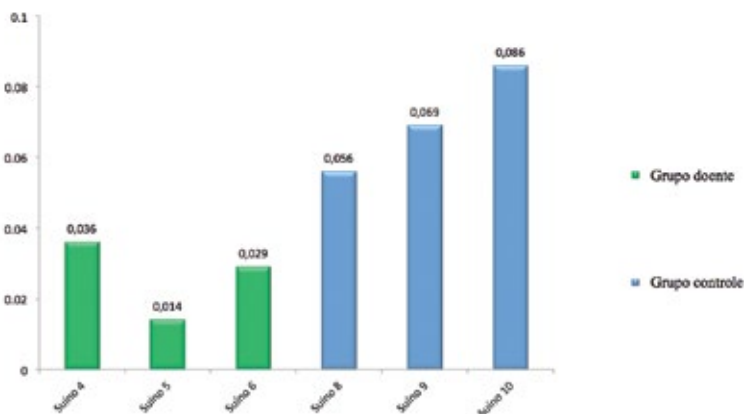
	Gestação 1	Lactação 1	Gestação 2	Lactação 2
Selênio	0,312	0,316	0,421	0,451
Vitamina E	25,2	51,6	31,5	36

¹ 1. Amostras de ração fornecida durante o surto.

2 Amostras de um novo lote de ração, dois meses após o surto. Níveis ideais: Vitamina E: 22ppm (ISABEL, et al., 2012) e Selênio 0,3ppm (MAHAN, et al.,1977).

O fígado é o principal local de armazenagem da vitamina E (ARAÚJO et al., 2010) e de selênio (MAHAN et al., 1977), sendo o melhor indicador desses elementos em suínos (MAHAN et al., 1975). Os resultados da dosagem dos níveis de selênio hepático nos leitões do terceiro surto revelam níveis muito baixos (**Gráfico 7**) quando comparados aos valores de referência, que são entre 0,4 e 1,2 ppm de selênio para este órgão (DAVIDSON-YORK, 1999; YAGÜE, 2009). A análise estatística realizada para comparação dos níveis hepáticos de selênio nos leitões mortos no surto com a média do grupo controle mostra diferença significativa entre grupos ($p = 0,015$). Estes resultados confirmam uma deficiência expressiva deste mineral, visto que o maior nível de selênio encontrado no tecido hepático dos leitões doentes era cerca de 11 vezes menor que o valor mínimo de referência.

Gráfico 7. Níveis de selênio hepático nos animais doentes e do grupo controle.



Comparação entre média do grupo doente (0,026) e grupo controle (0,070) estatisticamente significativas ($p=0,015$). Níveis basais de selênio (ppm): 0,4-1,2 (Davidson-York, et al., 1999; Yagüe, 2009).

No fígado dos leitões do grupo controle, também foram observados níveis de selênio abaixo do ideal, porém, nenhum destes apresentou alteração clínica ou macroscópica na necropsia. Associado ao fato das novas leitegadas terem desenvolvimento normal e baixa mortalidade pode-se dizer que os leitões do grupo controle apresentavam uma deficiência subclínica de selênio, sendo esta corrigida pela adequação na dieta das matrizes.

Altos níveis de ácidos graxos poliinsaturados, possivelmente presentes na ração das fêmeas em gestação, implicam em uma maior necessidade de antioxidantes disponíveis para metabolização dos radicais livres produzidos (MORAES et al., 1995). Isso pode ter levado a uma deficiência dos níveis de selênio na porca e, conseqüentemente, uma deficiência na transferência deste mineral da matriz para os fetos, explicando a baixa concentração observada no fígado dos leitões do terceiro surto.

Sabe-se que o selênio é o antioxidante responsável por ativar a enzima glutathione peroxidase a qual neutraliza os efeitos tóxicos dos peróxidos no citosol, evitando a degeneração oxidativa por radicais livres (MORAES et al., 1995; ARAÚJO et al., 2010). Danos teciduais provocados por peróxidos estão intimamente correlacionados à quantidade de ácidos graxos poliinsaturados fornecidos na alimentação (NOLAN et al., 1995; UNDERWOOD & SUTTLE, 1999) e podem ser agravados quando houver deficiência na suplementação de selênio (UNDERWOOD & SUTTLE, 1999), como é o caso dos leitões deste estudo.

A morte dos leitões ao nascer, com poucos dias de vida ou na fase intrauterina, apresentando deficiência de selênio, são decorrentes de baixos níveis na matriz, pois este nutriente deveria ser disponibilizado aos leitões por meio da placenta ou através da amamentação (MAHAN, 1977). Outro fator que poderia estar interferindo na transferência de selênio para o feto na placenta ou pelo leite, seria uma deficiência de metionina, pois o selênio é transportado pelas barreiras transplacentárias e glândula mamária na forma de selenometionina (SUTTLE, 2010). Entretanto, não foi possível dosar os níveis de metionina.

Segundo UNDERWOOD & SUTTLE (1999), o período perinatal é o mais crítico em relação às deficiências de selênio, tanto para o feto quanto para a matriz. A suplementação deste para a mãe pode aumentar consideravelmente os níveis deste nutriente passados para o feto (LANGLANDS et al., 1990; SUTTLE, 2010). O aumento no número de natimortos por deficiência na dieta já foi descrito por MAHAN et al. (1974).

Os danos causados pela deficiência de selênio dependem da quantidade de radicais livres produzidos e também da atuação de outros antioxidantes (UNDERWOOD & SUTTLE, 1999), como a vitamina E (ARAÚJO, 2010), que é capaz de reduzir o aparecimento de lesões mesmo quando exista uma deficiência de selênio (GLIENKE & EWAN, 1977). Levando em consideração que os leitões natimortos deste estudo apresentaram lesões compatíveis com hepatose dietética e tendo em vista os baixos níveis de selênio hepático, acredita-se que existia uma deficiência de vitamina E associada ao quadro. Porém, não foi possível realizar dosagens de vitamina E nestes animais, somente na ração.

As lesões histopatológicas observadas neste estudo, associada à deficiência de selênio, representada pelos baixos níveis deste elemento no fígado dos leitões do terceiro surto, confirmam o diagnóstico de hepatose dietética (BARROS, 2007; TOKARNIA, 2010;

CULLEN & BROWN, 2013). Acredita-se que esta deficiência seja decorrente de altos níveis de ácidos graxos na ração, porém, ainda são necessários mais estudos para confirmação desta hipótese.

CONCLUSÃO

Conclui-se que a hepatose dietética pode ocorrer em leitões com poucos dias de vida, devido a uma deficiência dos níveis de selênio e, provavelmente, vitamina E na porca.

Agradecimentos: A toda a equipe do Laboratório de Patologia Veterinária do Instituto Federal Catarinense (IFC), *Campus* Concórdia. Trabalho financiado pelos editais 455/2014 PROEX/IFC e do Conselho Nacional de Desenvolvimento Científico e Tecnológico (CNPq), Nº 468602/2014-3.

REFERÊNCIAS BIBLIOGRÁFICAS

ARAÚJO, W.A.G. et al. Vitamina E na nutrição animal. **Revista Eletrônica Nutritime**, Artigo 118, v. 7, n. 04, p.1292-1303, Julho/Agosto 2010. Disponível em: <http://www.nutritime.com.br/arquivos_internos/artigos/118V7N4P1292_1303JUL2010_.pdf>. Acesso em: 22 jun. 2015. ISSN: 1983-9006.

BARROS, C.S.L. Deficiência de Selênio e Vitamina E. In: RIET-CORREA, F. et al. **Doenças de Ruminantes e Equídeos**. Santa Maria: Pallotti, 2007. v.2, Cap.3, p.257-263.

CULLEN, J.M.; BROWN, D.L. Sistema Hepatobiliar e Pâncreas Exócrino. In: ZACHARY, J.F.; MCGAVIN, M.D. **Bases da patologia em veterinária**. Rio de Janeiro: Elsevier, 2013. Cap.8, p.407-460.

CULLEN, J.M.; STALKER, M.J. Liver and Biliary System. In: JUBB, K.V.F. et al. **Pathology of domestic animals**. Missouri: Elsevier, 2015. Cap.2, p.258-352.

DAVIDSON-YORK, D. et al. Selenium elimination in pigs after an outbreak of selenium toxicosis. **Journal of Veterinary Diagnostic Investigation**, v.11, p.352-357, 1999. Disponível em: <<http://vdi.sagepub.com/content/11/4/352.long>>. Acesso em: 19 nov. 2015. doi: 10.1177/104063879901100410.

GLIENKE, L.R.; EWAN, R.C. Selenium deficiency in the young pigs. **Journal of animal science**, v.45, p.1334-1340, 1977. Disponível em: <https://www.animalsciencepublications.org/publications/search?Glienke&year=1977>>. Acesso em: 11 jan. 2016. doi:10.2134/jas1977.4561334x.

ISABEL, B. et al. Optimum vitamin nutrition in pigs. In: BARROETA, A.C. et al. Optimum Vitamin Nutrition in the production of quality animal foods. United Kingdom: DSM Nutritional Products Limited, 2012. Cap.6, p.243-308.

LANGLANDS, J.P. et al. Selenium supplements for grazing sheep. 1. A comparison between soluble salts and other forms of supplement. *Animal Feed Science and Technology*, v.28, p.1-13, 1990. Disponível em: < <http://www.sciencedirect.com/science/article/pii/037784019090063E>>. Acesso em: 04 jun. 2016. doi:10.1016/0377-8401(90)90063-E.

MAHAN, D.C. et al. Efficacy of supplemental selenium in reproductive diets on sow and progeny performance. *Journal of animal science*, v.39, p.536-543, 1974. Disponível em: < <http://www.ncbi.nlm.nih.gov/pubmed/?term=4472099>>. Acesso em: 15 jan. 2016. PMID: 4472099.

MAHAN, D.C. et al. Efficacy of Supplemental Selenium in Reproductive Diets on Sows and Progeny Serum and Tissue Selenium Values. *Journal of animal science*, v.40, p.624-631, 1975. Disponível em: < <http://www.ncbi.nlm.nih.gov/pubmed/?term=1170151>>. Acesso em: 15 jan. 2016. PMID: 1170151.

MAHAN, D.C. et al. Efficacy of Inorganic Selenium Supplementation to Sow Diets on Resulting Carry-over to Their Progeny. *Journal of animal science*, v.45, p.738-746, 1977. Disponível em: <<https://dl.sciencesocieties.org/publications/jas1977.454738x=pdf>>. Acesso em: 15 jan. 2016. doi:10.2134/jas1977.454738x.

MAHAN, D.C. Assessment of the influence of dietary vitamin on sows and offspring in three parities: reproductive performance, tissue tocopherol, and effects on progeny. *Journal of animal science*, v.69, p.2904-2717, 1991. Disponível em: <<https://www.animalsciencepublications.org/publications/jas/articles/69/7/2904>>. Acesso em: 21 jan. 2016. doi:/1991.6972904x.

MILLER, L.M. et al. Sistema Cardiovascular e Vasos Linfáticos. In: ZACHARY, J.F.; MCGAVIN, M.D. Bases da patologia em veterinária. Rio de Janeiro: Elsevier, 2013. Cap.10, p.542-591.

MORAES, S. S. et al. Determinação de Selênio em fígado bovino pela técnica de geração de hidretos – Espectrofotometria de absorção atômica. *Pesquisa agropecuária brasileira*, v.30, n.11, p.1347-1353, 1995. Disponível em: < <https://www.alice.cnptia.embrapa.br/alice/bitstream/doc/88812/1/pab9509nov.pdf>>. Acesso em: 16 jan. 2016.

NOLAN, M.R. et al. Lipid peroxidation, prostacyclin and thromboxane A, in pigs depleted of vitamin E and selenium and supplemented with linseed oil. *British Journal of Nutrition*, v.74, p.369-380, 1995. Disponível em: < <http://journals.cambridge.org/action/displayAbstract?fromPage=online&aid=875760&fileId=S0007114595001425>>. Acesso em: 03 jun. 2016. DOI: <http://dx.doi.org/10.1079/BJN19950141>.

OLDFIELD, J.E. Some recollections of early swine research with selenium and vitamin E. *Journal of animal science*, Corvallis, v.81, p.E145-E148, 2003. Acesso em: 10 jan. 2016.

RADOSTITS, O.M. et al. Doenças causadas por deficiências nutricionais. In: RADOSTITS, O.M. et al. *Clínica veterinária: um tratado de doenças dos bovinos, ovinos, suínos, caprinos e equinos*. Rio de Janeiro: Guanabara Koogan, 2010. Cap.29, p.1330-1405.

SUTTLE, N.F. Selenium. In: SUTTLE, N.F. **Mineral Nutrition of Livestock**. Oxfordshire: CABI, 2010. Cap.15, p.377-425.

TOKARNIA, C.H. As principais deficiências minerais – Selênio. In: TOKARNIA, C.H. **Deficiências minerais de animais de produção**. Rio de Janeiro: Helianthus, 2010. Cap.3, p.138-152.

TÜRKER, A.R.; EROL, E. Optimization of selenium determination in chicken's meat and eggs by the hydride-generation atomic absorption spectrometry method. **International Journal of Food Sciences and Nutrition**, v.60, n.1, p.40-50, 2009. Disponível em: <<http://www.tandfonline.com/doi/abs/10.1080/09637480701589653?journalCode=ijjf20>>. Acesso em: 10 jun. 2016. doi: 10.1080/09637480701589653.

UNDERWOOD, E.J.; SUTTLE, N.F. Selenium. In: UNDERWOOD, E.J.; SUTTLE, N.F. **Mineral Nutrition of Livestock**. New York: CABI Publishing, 1999. Cap.15, p.421-476.

YAGÜE, A. P. Normatização do uso de minerais na alimentação suína. **Revista Suínos & Cia**, ano VI, n.32, p.11-18, 2009.



CASUÍSTICA DE NEOPLASIAS DIAGNOSTICADAS EM BOVINOS DO OESTE DE SANTA CATARINA: UM ESTUDO RETROSPECTIVO

Fernanda Agustini Stedille¹, Ildo Dal Pozzo², Fabrisio Broll² e Ricardo Evandro Mendes¹

RESUMO

As neoplasias fazem parte dos diagnósticos estabelecidos em bovinos, a partir de necropsias e fragmentos enviados para análise ao Laboratório de Patologia Veterinária do Instituto Federal Catarinense *Campus* Concórdia (LPV – IFC). O presente estudo teve por objetivo identificar a prevalência de neoplasias em bovinos no período dos três primeiros anos (2013 a 2015) de atuação do laboratório na região Oeste Catarinense. Realizou-se um levantamento de dados nos arquivos, onde foram identificados 46 diagnósticos de neoplasias, correspondendo a 11,4%, dentre um total de 402 bovinos avaliados. Identificou-se ainda, prevalência por raça, sexo, idade e localização anatômica. As neoplasias mais frequentes foram linfossarcoma (32,6%) e o carcinoma de células escamosas (28,1%). Concluiu-se que as neoplasias são uma importante causa de mortalidade e possível fator que leva ao descarte de bovinos, pois representaram um expressivo número dos diagnósticos em bovinos no período de tempo avaliado (3 anos). Em virtude do predomínio da etiologia viral do linfossarcoma e da intoxicação crônica pelo *Pteridium arachnoideum* no carcinoma de células escamosas, medidas de prevenção e controle deveriam ser instauradas na região para reduzir os prejuízos econômicos.

Palavras-chave: Bovinos, neoplasias, diagnóstico.

1. Centro de Diagnóstico e Pesquisa em Patologia Veterinária, IFC – Concórdia.
2. Cooperativa de Produção e Consumo Concórdia (COPÉRDIA).

INTRODUÇÃO

A necessidade do diagnóstico clínico é de extrema importância para o tratamento de animais de produção. Mas este, por sua vez, nem sempre se mostra eficiente, levando o clínico a buscar apoio técnico de um patologista, tanto para identificar a lesão proveniente de uma biópsia, ou para avaliar macro e microscopicamente um animal após o óbito.

Dentre as lesões detectadas no exame *post mortem* e, eventualmente, no *ante mortem*, estão as neoplasias (TESSELE, 2016). Estes podem ter sua origem em alterações genéticas herdadas e que estarão presentes em todas as células dentro do organismo, ou de alterações somáticas que se acumulam nas células e tecidos individuais do corpo ao longo do tempo, podendo ter sua origem em causas química, física (radiação) ou infecciosa (KUSEWITT, 2013). Temos como exemplo de causa infecciosa os linfossarcomas, que são as neoplasias mais encontradas em levantamentos de dados de laboratórios (RAMOS, 2008) e frigoríficos (LESSELE, 2016), ficando atrás apenas do carcinoma de células escamosas (LUCEMA et al., 2011).

As neoplasias fazem parte dos diagnósticos encontrados em bovinos enviados para análise ao Laboratório de Patologia Veterinária do Instituto Federal Catarinense *Campus* Concórdia (LPV-IFC). Com o objetivo de realizar um estudo retrospectivo sobre os diagnósticos de neoplasias que mais acometem bovinos na região Oeste Catarinense, realizou-se um levantamento dos casos concluídos pelo laboratório no período de janeiro de 2013 a dezembro de 2015.

MATERIAL E MÉTODOS

As amostras recebidas pelo LPV - IFC consistem de animais que vieram a óbito ou tecidos de biopsias enviados ao laboratório por veterinários que fazem atendimento clínico na região. No caso de necropsia, esses animais foram avaliados macroscopicamente e fragmentos de tecidos foram coletados em formol 10%. Após a fixação em formol esses tecidos foram cortados, processados e emblocados em parafina líquida. Em seguida foram cortados em espessura de 3 micrometros, aderidos a uma lâmina, corados com Hematoxilina e Eosina (HE) e posteriormente realizada a leitura e avaliação histopatológica.

O levantamento iniciou-se pela busca dos diagnósticos das neoplasias no banco de dados do laboratório, seguida de reavaliação das lâminas histológicas. Em seguida foram analisadas as informações de cada animal, levando em consideração raça, sexo e idade.

RESULTADOS E DISCUSSÃO

Durante o período de janeiro de 2013 a dezembro de 2015 o LPV - IFC recebeu 2208 materiais, na forma de cadáveres para necropsia (55,5%), fragmentos de tecidos originados de biópsias (40,5%), e lâminas de citologia (4%).

Dos 2208 materiais analisados, 402 (18,2%) foram provenientes de bovinos. Destas 402 amostras, 46 (11,4%) dos diagnósticos em bovinos foram compatíveis com alguma

neoplasia, valor significativamente superior ao encontrado por RAMOS et al. (2008), que na avaliação de 4407 bovinos, 98 (2,2%) tiveram como diagnóstico uma neoplasia. Superior ainda ao encontrado por LUCEMA et al. (2011) que, de um total de 6.706 bovinos avaliados, 586 (8,7%) tiveram diagnóstico de neoplasia.

A neoplasia com maior número de diagnósticos foi o linfossarcoma (15/46) (Fig. 21), seguida pelo Carcinoma de células escamosas (12/46) (Fig. 19, 20 e 22). As demais neoplasias menos frequentes incluem carcinoma de células de transição (4/46), hemangiossarcoma (2/46), fibrossarcoma (2/46), leiomiossarcoma (1/46) (Fig. 23), condroma (1/46), carcinoma indiferenciado de intestino (1/46), carcinoma pulmonar metastático (1/46), carcinoma túbulo-papilar metastático de glândula mamária (1/46), carcinoma uterino (1/46), adenoma de adenohipófise não corticotrófico (1/46), mesotelioma metastático (1/46), paraganglioma (1/46), papiloma (1/46) e melanocitoma (1/46).

Com relação ao sexo, as fêmeas foram mais acometidas pelas neoplasias (91,3%) em relação aos machos (8,7%). Quanto às raças mais afetadas, a Holandesa foi a mais acometida (60,9%), seguida da Jersey e SRD (15,2% cada), Charolês (2,2%) e em alguns casos a raça não foi informada (6,5%). Levando em consideração os grupos etários, houve uma significativa diferença entre os mesmos: animais adultos (entre 3 e 7 anos): 47,8%; animais idosos (acima de 8 anos): 26,1% e animais jovens (entre 0 e 2 anos): 4,3%.

Levando em consideração que a região Oeste Catarinense possui como perfil pequenas propriedades, com foco exclusivo em produção leiteira, isso justifica a grande porcentagem de material proveniente de fêmeas, recebido pelo laboratório. Esta mesma justificativa serve tanto para a raça quanto para a idade dos animais analisados. A raça mais presente foi a Holandesa, seguida pela Jersey, sendo ambas as raças de aptidão leiteira e as mais encontradas na região. Quanto à idade, os animais mais acometidos são os do grupo etário de 3 a 7 anos. Animais mais idosos apresentam mais neoplasias que os jovens por conta da perda progressiva de mecanismos naturais de reparação de danos do DNA nuclear, sendo estes danos cumulativos (WERNER, 2010). Entretanto, sendo a região focada em produção leiteira, a grande maioria dos animais não chega a entrar no grupo etário de idosos, pois é descartado anteriormente por queda na produção leiteira. Um dos motivos que leva a essa queda na produção podem ser as neoplasias, porém, na maioria dos casos, estas não são diagnosticadas, ou são diagnosticadas somente no abate.

Linfossarcoma (Fig. 21) foi a neoplasia mais diagnosticada neste estudo, correspondendo a 32,6% dos casos. O rebanho do estado de Santa Catarina possui, segundo RODAKIEWICZ (2013), sorologia positiva de 42% para o vírus da Leucose Enzoótica Bovina. Segundo TOCHETO (2014 – comunicação pessoal), a prevalência de bovinos soropositivos para o vírus em municípios do Alto Uruguai Catarinense variou de 31% no teste IDGA a 45% no teste ELISA, indicando uma alta prevalência do vírus no rebanho leiteiro da região.

A forma do linfossarcoma mais encontrada foi a multicêntrica, presente em 13/15 casos. De acordo com BARROS (2007), a apresentação multicêntrica em adultos (Leucose enzoótica bovina - LBE), é uma doença infecciosa, causada por um retrovírus, denomi-

nado vírus da leucose bovina enzoótica. A grande maioria dos animais apresentava em seu histórico emagrecimento progressivo, sem perda de apetite, associado ao aumento severo de linfonodos superficiais. Nos estágios mais avançados, foi observado decúbito e, posteriormente morte dos animais. Dois casos apresentavam neoplasia única, sendo que em um bovino ela se localizava em região de vértebras lombares, culminando com invasão do canal medular e compressão medular, enquanto em outro bovino a neoplasia foi evidenciada no baço, sendo responsável pelo rompimento do órgão e consequente morte do animal. Fígado e baço são menos comumente afetados por linfossarcomas, mas algumas vacas morrem rapidamente devido à ruptura do órgão e hemorragia abdominal (VALLI et al., 2016).

Na necropsia, os órgãos mais acometidos foram similares aos citados por CAMARGOS et al. (2004). As principais alterações encontradas foram severo aumento de tamanho de linfonodos superficiais e internos, em 10 de 15 casos. Segundo VALLI et al. (2016), além da linfadenomegalia, os demais órgãos comumente afetados são coração, abomaso, medula espinha em coluna vertebral, rins e útero. Na avaliação macroscópica dos casos estudados, todos os órgãos citados acima estavam comprometidos em pelo menos um dos casos. No coração, foram observadas áreas multifocais a coalescentes esbranquiçadas entremeando as fibras cardíacas, causando o possível comprometimento do funcionamento dos órgãos em 8 dos 15 casos. Nodulações esbranquiçadas, macias, de tamanhos variados, foram observadas distribuídas pelo parênquima de fígado, baço (2/15) e rins (5/15). Também foram observadas infiltrações em região de mucosa e submucosa dos órgãos cavitários: abomaso (6/15); intestinos (7/15); rúmen (3/15); vesícula urinária (2/15); e útero (2/15). No omento (4/15), e em região de medula (1/15), comprimindo a mesma, causando sinais neurológicos nos animais. Ainda foram observados em região do globo ocular (1/15) e entre fibras da musculatura esquelética (1/15).

A segunda neoplasia mais observada foi o carcinoma de células escamosas, que representou 26,08% (12/46) dos casos, sendo a segunda neoplasia mais frequente, com valor semelhante ao encontrado por TESSELE e BARROS (2016). A localização mais vista foi em região de globo ocular afetando pálpebra inferior e terceira pálpebra em (5/12) dos casos, seguida da língua (3/12), rúmen (2/12) e base do chifre (1/12) sendo uma das localizações não informada pelo requisitante. Em 4 casos foram observadas metástases, sendo os órgãos atingidos o pulmão, esôfago, rúmen e intestino.

Clinicamente os animais apresentavam aumento de volume ou nodulações de formatos variados, por vezes ulcerados, comprometendo a função fisiológica do órgão acometido. Para os casos em que a neoplasia se localizava em região de globo ocular, há uma predisposição racial, como raça Hereford, Holandesa, Simental entre outras, pela baixa pigmentação ocular (PARA et TOLEDO, 2008). Nos casos em que foram encontradas metástases, a neoplasia primária estava associada a ingestão crônica de *Pteridium arachnoideum* e os animais apresentavam dispneia, disfagia e atonia ruminal, a mesma clínica observada por SOUTO et al. (2006) e GAVA et al. (2002).

O carcinoma de células de transição foi a terceira neoplasia mais encontrado, correspondendo a 8,7% dos casos, sendo diagnosticado em animais classificados como

adultos ou idosos, que tinham como histórico emagrecimento progressivo, hematúria e consumo crônico de *Pteridium arachnoideum*. A região de abrangência do laboratório é área endêmica da planta, conhecida popularmente como samambaia, e o consumo de forma crônica desta culmina, em sua grande maioria, na formação de neoplasias (RIET-CORREA & MENDEZ. 2007).

Macroscopicamente, na vesícula urinária, foram observadas nodulações de variados tamanhos, com colorações variando de esbranquiçadas a diferentes tons de vermelho e consistência predominantemente firme, como as observadas por SOUTO et al. (2006).

Hemangiossarcoma foi diagnosticado em dois animais, ambos com história clínica de hematúria e ingestão prolongada de *Pteridium arachnoideum*, sendo uma neoplasia bastante diagnosticada nos casos de consumo crônico desta planta segundo SOUTO et al. (2006). Macroscopicamente, na vesícula urinária havia espessamento da mucosa e nodulações vermelho enegrecida, por vezes, associada a coágulos na luz do órgão, características estas observadas em 100% das neoplasias estudadas por SILVA et al. (2012).

Fibrossarcoma foi diagnosticado em dois animais. Esta neoplasia pode-se originar em todos os locais em que normalmente haja tecido conjuntivo (NOVLOSKI et al., 1970). Fibrossarcomas são neoplasias pouco frequentes em ruminantes, quando comparadas com cães e gatos, sendo que neste é encontrado principalmente a cabeça, membros e cavidade oral (MAULDIN & PETERS-KENNEDY, 2016). Clinicamente, ambos os casos estudados apresentaram anorexia, entretanto, um apresentou severo quadro de cólica, enquanto o outro caiu e se manteve em decúbito. Na avaliação macroscópica do primeiro animal, este possuía aderência de vísceras abdominais, associada a nódulo de 8 cm, firme e esbranquiçado. No segundo caso observou-se nódulo localizado entre o palato mole e a cavidade nasal, de 8 cm, moderadamente firme, branco-amarelado, infiltrando na vértebra cervical (C2) e medula espinhal.

Leiomiossarcoma é uma neoplasia maligna de músculo liso, não muito frequente em bovinos, porém, já foi relatada no útero (TESSELE et al., 2016), e na vagina (SAUT et al., 2013). No presente estudo, a neoplasia foi diagnosticada em um bovino que estava clinicamente apático e anoréxico, sendo que na avaliação *post mortem* dos pré-estômagos e estômago, observou-se nódulo infiltrativo de 15x10 cm, consistência firme, de coloração esbranquiçada ao corte, aderindo a serosa do rúmen ao abomaso.

Mesotelioma é uma neoplasia rara em bovinos, cães e humanos, e está muitas vezes associada ao contato com amianto. Descreve-se ainda que a neoplasia se apresenta de forma granular ou nodulações firmes cobrindo as superfícies mesoteliais (WILSON & DUNGWORTH, 2002). Em bovinos, ocorrem mais frequentemente na cavidade abdominal do que no tórax (UZAL et al., 2016), característica esta observada no caso estudado. Um mesotelioma metastático foi observado em um bovino que apresentou decúbito prolongado por dois meses. Na necropsia, foram evidenciados múltiplos nódulos de tamanhos variados (de 3 a 10 cm), firmes, irregulares, amarelo-esbranquiçados, distribuídos por toda a cavidade abdominal e infiltrados na serosa intestinal, mesentério e omento, semelhante ao descrito por NUNES et al. (2007). Esses mesmos nódulos também foram observados no abomaso, fígado, pulmões e linfonodos.

Condroma foi diagnosticado em bovino com história clínica de paralisia, decúbito lateral e opistótono. Na avaliação da coluna vertebral torácica, evidenciou-se fratura de corpo vertebral (C2) com área firme esbranquiçada de aproximadamente 5 cm, substituindo o tecido ósseo, firme, localizada no local da fratura, associada a hemorragia focalmente extensa. Condroma é uma neoplasia benigna da cartilagem, mas na medicina veterinária, o termo tem sido muitas vezes utilizado livremente para se referir as proliferações benignas da cartilagem em vários tecidos extra-esqueléticos. Condroma ainda ocorre de forma rara em felinos, caninos e bovinos, sendo mais comum de encontrá-lo em ovinos, apesar de pouco citado na literatura (CRAING et al., 2016).

Carcinomas indiferenciados são caracterizados por laminações altamente aglomeradas em volta de células poliédricas, sem que seja possível discernir das características de adenocarcinomas mais diferenciados, descreve ainda, algum grau de atipia celular e pleomorfismo e mitoses são regularmente frequentes (WILSON & DUNGWORTH, 2002). Nesse estudo, carcinoma indiferenciado foi localizado no jejuno. Macroscopicamente, foi observado uma área de 1,5 m com espessamento severo da parede, sendo que em numa porção de 20cm apresentou oclusão quase total do lúmen associado a três cistos na serosa com cerca de 3cm cada.

Carcinoma pulmonar metastático foi diagnosticado em um animal que apresentou clinicamente dispnéia, emagrecimento progressivo e cegueira parcial no olho esquerdo. Externamente, o animal se apresentava extremamente magro com nodulação evidente em região de globo ocular esquerdo, e outra na cavidade oral. Em cavidade torácica, evidenciou-se aumento de tamanho e consistência firme de linfonodos, e ainda, pulmões com aspecto de tabuleiro de xadrez, com áreas amareladas firmes de 1 a 2 cm de diâmetro entremeadas a áreas normais, acometendo todo o parênquima. As neoplasias de origem primária pulmonar são raras em bovinos, sendo mais frequentes em felinos e caninos (WILSON & DUNGWORTH, 2002). Os animais acometidos por essas neoplasias podem vir a apresentar quadro clínico de insuficiência respiratória (CASWELL & WILLIAMS, 2016; WILSON & DUNGWORTH, 2002), como observado do caso descrito. Esta neoplasia deve ser considerada como diagnóstico diferencial de tuberculose e abscesso pulmonar (BORGES et al., 2000).

Carcinoma túbulo-papilar metastático de glândula mamária foi o diagnóstico estabelecido em um bovino que apresentava lesão supurativa na porção posterior do úbere e aumento severo do mesmo. Na necropsia, foi possível observar o severo aumento de volume da glândula mamária e, em seu interior, nódulos caseosos de aproximadamente 10x20 cm. Esses nódulos caseosos foram vistos em variados tamanhos e em diferentes órgãos do animal, como coração, pulmões, fígado, baço, rins e linfonodos. As neoplasias mamárias são incomuns em bovinos, o que pode sugerir que a lactação constante cause um efeito protetor no desenvolvimento de neoplasias (TESSELE et al., 2016). De acordo com POVEY et al. (1969), a partir de oito anos de idade, as vacas têm maior probabilidade de desenvolver alterações proliferativas nas glândulas mamárias. Metástases de neoplasia mamária em bovinos são raras, podendo ocorrer para linfonodos, pulmões, fígado, diafragma, pleura, pericárdio, rins e peritônio (TESSELE et al., 2016; POVEY et al., 1969), como os observados no caso estudado.

Carcinoma uterino foi diagnosticado em um bovino que havia apresentado um mês antes do óbito um parto eutócico, após o episódio, o mesmo se manteve apático e com emagrecimento progressivo. Na avaliação macroscópica, evidenciou-se, aderido à parede uterina, nódulo caseoso de aproximadamente 30 cm. As descrições de carcinomas uterinos em bovinos são infrequentes, embora não sejam um achado raro (COSTA et al., 2015). Essas neoplasias se apresentam como nódulos, solitários ou múltiplos, duros, brancacentos e de tamanhos variáveis localizadas na parede uterina, o que muitas vezes passa despercebido na avaliação do órgão, sendo notada na ocorrência de metástases (TESSELE et al., 2016).

Adenoma de adenohipófise não corticotrófico foi diagnosticado em um bovino com histórico clínico de dificuldade de locomoção em membros torácicos, cegueira, nistagmo e pressionar da cabeça, durante período de um mês. Na avaliação *post mortem* do sistema nervoso central, pode-se observar que na região de hipófise havia nódulo de aproximadamente 4x3 cm, de coloração semelhante ao córtex cerebral, superfície lisa, não aderido, mas com conexão peduncular ao hipocampo.

Adenomas de adenohipófise são mais frequentemente relatados em gatos, cães, roedores de laboratório e periquitos, sendo incomuns nas demais espécies. Descreve-se ainda, que embora esses adenomas sejam hormonalmente inativos, eles podem causar distúrbios funcionais significativos por compressão da glândula pituitária (CANTILE & YOUSSEF, 2016). Como consequência, podem ainda diminuir a função do órgão alvo e causar disfunção do sistema nervoso central. Os animais afetados frequentemente estão deprimidos, com falta de coordenação e equilíbrio, fraqueza muscular, e podem entrar em colapso com o exercício, além de cegueira por compressão nos casos mais crônicos (CANTILE & YOUSSEF, 2016). Algumas dessas características foram descritas no quadro clínico do animal avaliado.

Paraganglioma foi o diagnóstico encontrado no caso de um bovino que apresentou sinais neurológicos com evolução de oito dias, iniciando com quadro de perda dos membros pélvicos com progressão para decúbito esternal. Na necropsia, foi observada no interior do canal medular na porção lombar final e inicial da sacral da coluna vertebral, tecido branco e macio. Paragangliomas são neoplasias neuroendócrinas raras compostas por células principalmente paragânglios extra-adrenal associados a gânglios segmentar ou colateral do sistema nervoso autônomo. A neoplasia, envolvendo a medula espinhal, já foi descrita em uma vaca, um cavalo e em um gato na região da cauda equina (KOESTNER & HIGGINS, 2002). São raros dentro do canal vertebral, e quando ocorrem, são normalmente encontrados no compartimento intradural e extramedular da região lombossacral (GUSMÃO et al., 2012), como foi relatado no caso acima.

Melanocitoma foi diagnosticado em um bovino como nódulo interdigital que foi removido cirurgicamente após crescimento durante 3 anos. Macroscopicamente media aproximadamente 13 cm, recoberto por pele e macio ao corte. Melanocitomas são neoplasias benignas de melanócitos originários da crista neural (MAULDIN & PETERS-KENNEDY, 2016), que podem se desenvolver na pele, membranas mucosas e nos olhos (PACHECO & SOBERANIS, 1998). Entretanto, em bovinos, a maior observação é em tecido subcutâneo (MAULDIN & PETERS-KENNEDY, 2016).

Papiloma foi relatado de uma biopsia recebida pelo laboratório com descrição de lesão papilomatosa. Na avaliação macroscópica, evidenciou-se tecido irregular de 5 cm, esbranquiçado e firme, que foi representado na histologia por uma proliferação benigna de ceratinócitos. Os papilomas são neoplasias epiteliais benignas conhecidas como “verrugas” (TESSELE et al., 2016), que tem como agente etiológico p Papilomavirus bovino, tendo esta distribuição cosmopolita (SHUCH, 2007). As lesões são geralmente benignas e com tendência à regressão, mas sob condições especiais, podem se transformar em neoplasias epiteliais malignas (CLAUS et al., 2007).

CONCLUSÃO

Concluiu-se que as neoplasias são uma importante causa de mortalidade e possível descarte precoce de bovinos por queda na produção, como foi comprovado pela elevada casuística (11,4%) no período de tempo avaliado (3 anos). A neoplasia mais observada foi o linfossarcoma, este, doença viral, transmitida principalmente, por manejos intensivos no rebanho e frequentes na região por se tratarem de propriedades leiteiras. A segunda neoplasia mais diagnosticada foi o carcinoma de células escamosas, este na maioria dos casos, associado ao consumo crônico de *Pteridium arachnoideum*, planta de grande ocorrência na região. Evidencia-se ainda, que o exame patológico é ferramenta indispensável para a obtenção do diagnóstico das enfermidades e, desta forma, auxiliar o clínico no tratamento, controle e prevenção das mesmas.

Visto que muitas neoplasias são decorrentes de manejos inadequados ou de ingestão de plantas, medidas de prevenção e controle devem ser instauradas para minimizar os prejuízos do produtor. Quanto às demais neoplasias, que foram registradas com menor frequência, não estão correlacionadas a nenhum fator epidemiológico, tendo somente o diagnóstico definitivo estabelecido após avaliação histológica e conseqüentemente continuam causando prejuízo ao produtor.

Agradecimentos: A toda a equipe do Laboratório de Patologia Veterinária do Instituto Federal Catarinense (IFC), *Campus* Concórdia, assim como aos Médicos Veterinários que remeteram os materiais. Trabalho financiado pelos editais 455/2014 PROEX/IFC e do Conselho Nacional de Desenvolvimento Científico e Tecnológico (CNPq), N^o 468602/2014-3.

REFERÊNCIAS BIBLIOGRÁFICAS

- BARROS, C.S.L. Leucose Bovina. In: Riet-Correa F., Schild A.L., Lemos R.A.A. & Borges J.R.J. (Eds), *Doenças de ruminantes e eqüinos*. 2007, p.159-168. 3 ed. Pallotti, Santa Maria, 2007.
- BORGES, J.R.J. et al. Aspecto clínico-patológico de um carcinoma pulmonar em bovino. *Revista brasileira de ciência veterinária*. v.7, n.3, p.182-183, 2000.

- CAMARGOS, M. F. et al. Bovine Leukemia Virus. **Virus Rev. Res.**, v. 9, n. 1, p. 44-59, 2004.
- CANTILE, C.; YOUSSEF, S. Nervous System, In: Maxie M.G. (Ed.), Jubb, Kennedy, and Palmer's **Pathology of Domestic Animals**. 2016, v.1, p.250-406. 6th ed. Elsevier, St. Louis.
- CARTER, D. et al. Serous membranes, In: Mills S.E. (Ed.), **Histology for Pathologists**. 3rd ed. Lippincott Williams & Wilkins, 2007. P.547-562.
- CASWELL, J.L.; WILLIAMS, K.J. Respiratory System. In: Maxie M.G. (Ed.), Jubb, Kennedy, and Palmer's **Pathology of Domestic Animals**. 2016, v.2, p.465-591. 6th ed. Elsevier, St. Louis.
- CLAUS, P.M. et al. Análise filogenética de papilomavírus bovino associado com lesões cutâneas em rebanhos do Estado do P lesões cutâneas em rebanhos do Estado do Paraná. **Pesquisa veterinária brasileira**. v.27, n.7, p.314-318, 2007. Disponível em < <http://revistas.bvs-vet.org.br/pesqvetbras/article/viewFile/13966/14831> > Acesso em: 10 Junho 2016.
- COSTA, I.F. Tumor uterino em bovino – relato de caso. **Revista científica de medicina veterinária**. V.8, n.24, 2015. Disponível em < http://faef.revista.inf.br/imagens_arquivos_arquivos_destaque/CPWjxfoyOIEv18n_2015-4-28-10-47-59.pdf > Acesso em: 03 Junho 2016. Doi: 1679-7353.
- CRAINING, L.E. et al. Bones and Joints, In: MAXIE M.G.; JUBB, K.; **Pathology of Domestic Animals**. 2016, v.1, p.016-163. 6th ed. Elsevier, St. Louis.
- GAVA, A. et al. Bracken fern (*Pteridium aquilinum*) poisoning in cattle in southern Brazil. **Vet. Hum. Toxicol.** v.44, p.362-365, 2002.
- GUSMÃO, S.M. et al. Paraganglioma na Coluna Vertebral: Relato de Caso. **Revista Brasileira de Ortopedia**. v.47, n.2, p.263-66, 2012. Disponível em < <http://www.scielo.br/pdf/rbort/v47n2/v47n2a21.pdf> > Acesso em: 10 Junho 2016.
- KOESTNER, A.; HIGGINS, R.J. Tumors of the Nervous System. In: MEUTEN, D.J. **Tumors in domestic animals**. 4.ed. Ames: Iowa State, 2002. Cap.14, p.697-754.
- KUSEWITT, D.F. Neoplasia e Biologia Tumoral, In: MCGAVIN, M.D.; ZACHARY, J.F. **Bases da patologia em veterinária**. 5th ed. Elsevier, Rio de Janeiro, 2013. Cap.6, p.289-324.
- LUCEMA, R.B. et al. A Retrospective Study of 586 Tumours in Brazilian Cattle. **Journal of Comparative Pathology**. V.145, n.1, p.20-24, 2011. Disponível em < <http://www.sciencedirect.com/science/article/pii/S0021997510003324> > Acesso em: 02 maio 2016. Doi: 10.1016/j.jcpa.2010.11.002.
- MAULDIN, E.A.; PETERS-KENNEDY, J. Integumentary system, In: MAXIE, M.G.; JUBB, K. **Pathology of Domestic Animals**. 2016. v.1, p.509-736. 6th ed. Elsevier, St. Louis.
- MEUTEN, D.J. **Tumors in domestic animals**. 4.ed. Ames: Iowa State, 2002. p.788.
- NOVLOSKI, G.; SANTOS, J.C. Observações sobre a incidência de neoplasias em bovinos abatidos em frigorífico no Brasil. **Pesquisa Agropecuária Brasileira**. v.5, p.405-423, 1970. Disponível em < <http://seer.sct.embrapa.br/index.php/pab/article/view/17841/11955> > Acesso em: 03 junho 2013.

NUNES, L.P. et al. Mesotelioma em bovino – relato de caso. **Pesquisa Agropecuária Tropical**. v.5, n.1, p.63-70, 2007. Disponível em < <https://revistas.ufg.emnuvens.com.br/pat/article/view/2199> > Acesso em: 09 junho 2013. Doi: 10.5216/pat.v5i1.2199

PACHECO, A.O; SOBERANIS, J.M. Tumor melanocítico maligno em un bovino: reporte de caso. **Revista biomédica**. v.9, p.48-49, 1998. Disponível em < <http://www.revbiomed.uady.mx/pdf/rb989110.pdf> > Acesso em: 10 junho 2013.

PARA, B.C.; TOLEDO, E.A.P. Carcinoma ocular de células escamosas em bovino. **Revista científica eletrônica de medicina veterinária**. v.12, p.1-7, 2008. Disponível em < http://faef.revista.inf.br/imagens_arquivos/arquivos_destaque/FRJj3GGuh2ogcnX_2013-5-29-10-50-2.pdf > Acesso em: 08 junho 2013.

PERRONE, A.E. et al. Chemodectoma in dogs: a case report. **Brazilian Journal of Veterinary Research and Animal Science**. v.29, n.2, p.233-7, 1992. Disponível em < <http://www.revistas.usp.br/bjvras/article/view/51989/56039> > Acesso em: 10 junho 2013.

PORTELA, R.A. et al. Doenças da cavidade nasal em ruminantes no Brasil. **Pesquisa Veterinária Brasileira**. v. 30, n.10, p.844-854, 2010. Disponível em < <http://revistas.bvs-vet.org.br/pesqvetbras/article/viewFile/14410/15275> > Acesso em: 08 junho 2013.

POVEY, R.C.; OSBORNE, A.D. Mammary gland neoplasia in the cow. A Review of the literature and report of a fibrosarcoma. **Veterinary Pathology**. V.6, p.502- 512, 1969. Disponível em < <file:///C:/Users/nanda/Dropbox/1TCC%20ORIGINAL/Pathol%20Vet-1969-Povey-502-12.pdf> > Acesso em: 03 junho 2016.

RAMOS, A.T et al. Tumores em animais de produção: aspectos comparativos. **Ciência Rural**, v.38, n1, p.148-154, 2008. Disponível em < <http://www.scielo.br/pdf/cr/v38n1/a24v38n1.pdf> > Acesso em: 02 maio 2016. Doi: ISSN 0103-8478.

RIET-CORREA, F.; MENDEZ, M.D.C. Intoxicações por plantas e micotoxinas. In: RIET-CORREA, F.; SCHILD, A.L.; LEMOS, R.A.A & BORGES, J.R.J (Eds), **Doenças de Ruminantes e Equinos**. V.2, p.99-221, 3ª ed. Pallotti, Santa Maria, RS, 2007.

RODAKIEWICZ, S.M. **Determinação da heterogeneidade do vírus da leucose bovina no estado de Santa Catarina**. 2013. 73f. Dissertação (Mestrado em Ciência animal) – curso de Pós-graduação em ciência animal, Universidade do Estado de Santa Catarina.

SAUT, J.P.E. et al. Vaginal leiomyosarcoma in a cow from Uberlândia, Minas Gerais, Brazil. **Ciência Rural**. v.43, n.5, 2013. Disponível em < <http://dx.doi.org/10.1590/S0103-84782013005000049> > Acesso em: 08 junho 2016. Doi: ISSN 0103-8478.

SCHUCH, L.F.D. Papilomatose bovina. In: Riet-Correa F., Schild A.L., Lemos R.A.A. & Borges J.R.J. (Eds), **Doenças de ruminantes e eqüinos**. 2007, v.1, p.179-182. 3ª ed. Pallotti, Santa Maria, 2007.

SILVA, M.A. et al. Caracterização histopatológica de bexigas associadas à hematúria enzoótica bovina. **Revista Brasileira de Medicina Veterinária**. v.34, p.319-326, 2012. Disponível em < http://www.rbmvm.com.br/pdf_artigos/21-12-2012_10-28RBMV%20013.pdf > Acesso em: 08 junho 2016. Doi: ISSN: 1679-7353.

SOUTO, M.A.M. et al. Neoplasmas da bexiga associados à hematúria enzoótica bovina. **Ciência Rural**, v.36, n.5, p.1647-1650, 2006. Disponível em < http://www.scielo.br/scielo.php?pid=S0103-84782006000500050&script=sci_abstract&tlng=pt > Acesso em: 02 maio 2016. Doi.: 10.1590/S0103-84782006000500050.

TESSELE, B.; BARRROS, C.S.L. Tumores em bovinos encontrados em abatedouros frigoríficos. **Pesquisa Veterinária Brasileira**, v.36, n.3, p.145-160, 2016. Disponível em < http://www.scielo.br/scielo.php?pid=S0100-736X2016000300145&script=sci_abstract&tlng=pt > Acesso em: 02 maio 2016. Doi: 10.1590/S0100-736X2016000300002.

TOCHETTO; C. Desenvolvimento de um ELISA para a detecção de anticorpos séricos contra o Vírus da Leucose Bovina. Informe verbal, Apresentação Trabalho de Conclusão de Curso. 2014. Avenida Borges de Medeiros, 1157, Centro Histórico, Porto Alegre.

WERNER, P.R. Neoplasia, In: Werner, P.R. **Patologia geral veterinária aplicada**. 1.ed. Roca, São Paulo. 2010. Cap.9, p.189-231.

UZAL, F.A. et al. Alimentary system, In: Maxie, M.G. (Ed.), Jubb, Kennedy, and Palmer's **Pathology of Domestic Animals**. 6th ed. Elsevier, St. Louis.2016. vol.2, p.1-257.

VALLI, V.E.O. et al. Hematopoietic System. In: Maxie M.G. (Ed.), Jubb, Kennedy, and Palmer's **Pathology of Domestic Animals**. 6th ed. Elsevier, St. Louis. 2016, v.3, p.102-268.

WILSON, D.W.; DUNGWORTH, D.L. Tumors of the Respiratory Tract. In: Meuten, D.J. **Tumors in domestic animals**. 4.ed. Ames: Iowa State, 2002. Cap.7, p.365-400.



PARTE 3



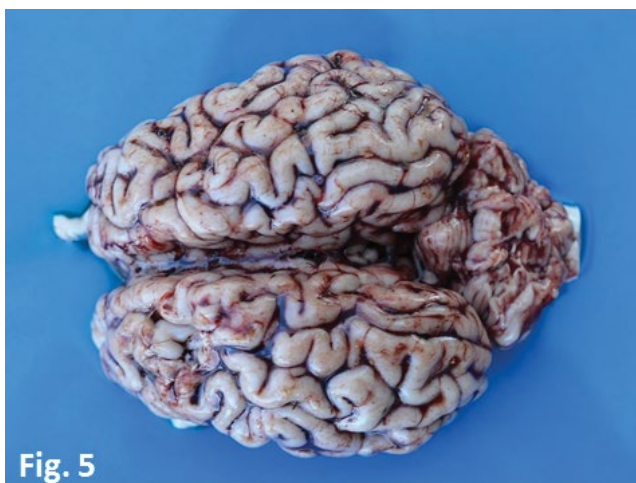

Fig. 5

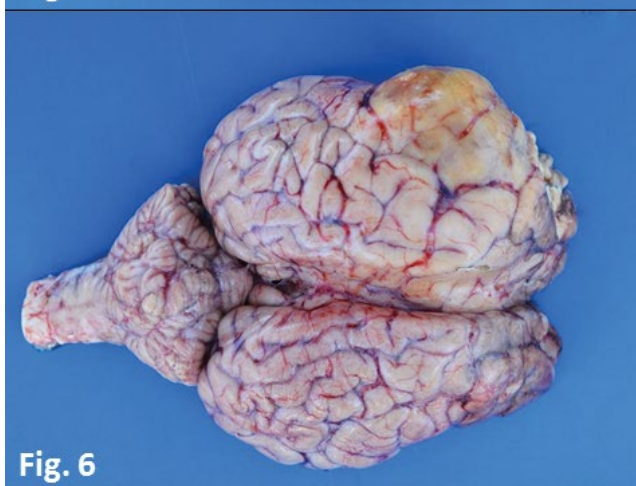

Fig. 6

Figura 5. Bovino. Encéfalo de animal intoxicado por nitrato/nitrito. Moderada congestão de vasos superficiais e sangue de coloração amarronzada.

Figura 6. Bovino. Encéfalo com abscesso cerebral. Observa-se área bem delimitada, elevada e amarelada no hemisfério esquerdo, com perda de circunvoluções no local. Ao corte drenou secreção purulenta.

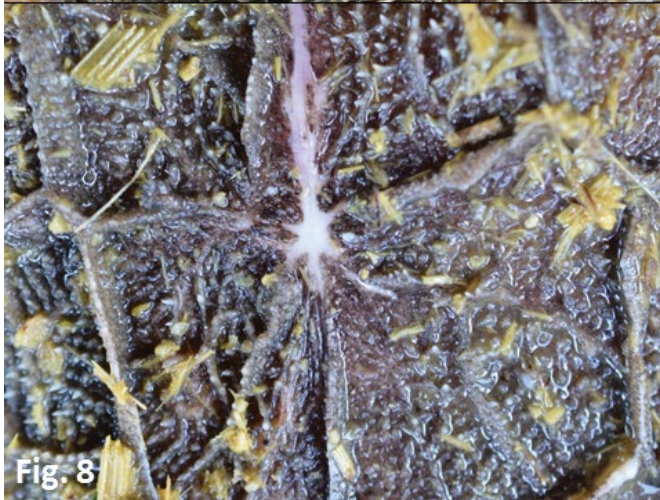


Figura 7. Bovino. Reticulite traumática. Corpos estranhos perfurantes (pregos) adentrando a mucosa do órgão.

Figura 8. Bovino. Reticulite traumática. Cicatriz por perfuração de corpo estranho.

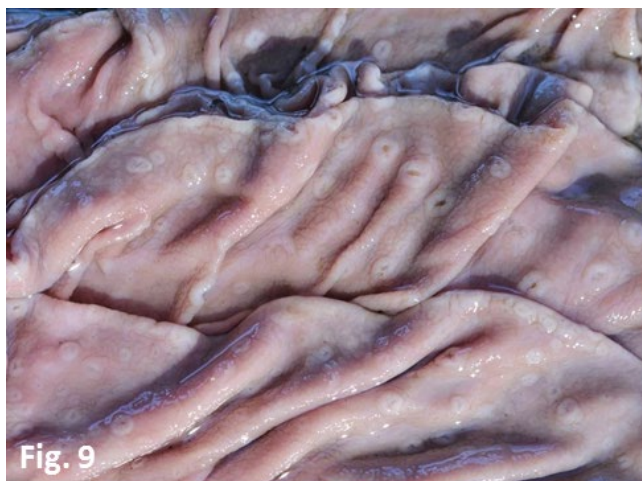

Fig. 9

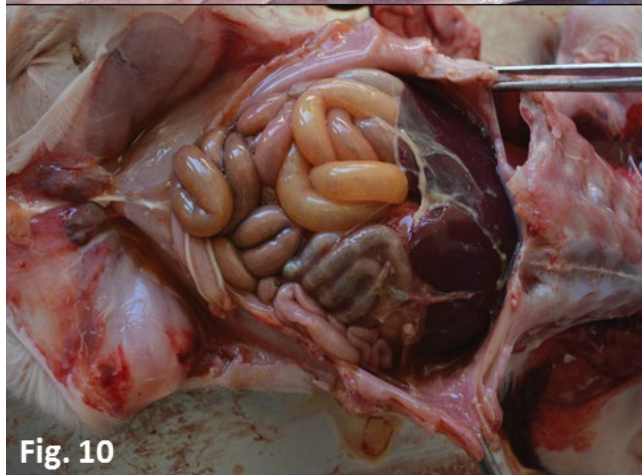


Fig. 10

Figura 9. Bovino. Abomaso acometido por Ostertagiose. Mucosa com múltiplos nódulos multifocais elevados, esbranquiçados e com área central deprimida, semelhante ao couro marroquino (nódulos de hipobiose parasitária).

Figura 10. Suíno. Doença de Glässer. Moderada quantidade de fibrina depositada sobre o peritônio.

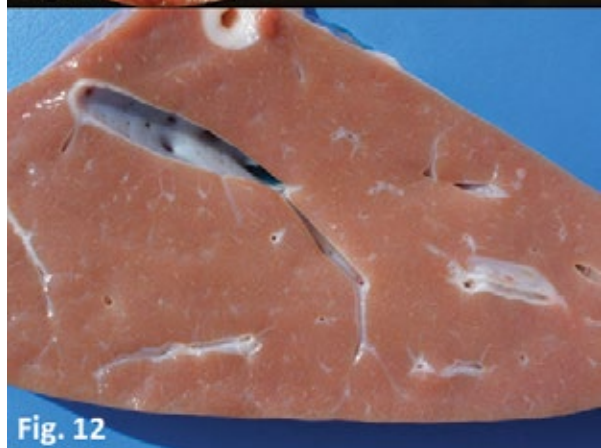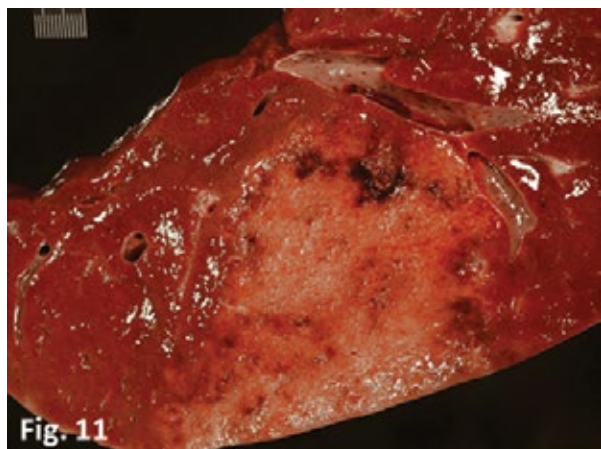


Figura 11. Bovino. Infarto hepático na intoxicação aguda por *Pteridium arachnoideum* (Samambaia). Superfície de corte, área focalmente extensa amarelada, friável, com halo hiperêmico no parênquima hepático.

Figura 12. Bovino. Fígado acometido por Seneciose (Intoxicação por *Senecio brasiliensis*). Superfície de corte, aparência pálida e firme, com áreas esbranquiçadas entremeadas ao parênquima hepático (fibrose).

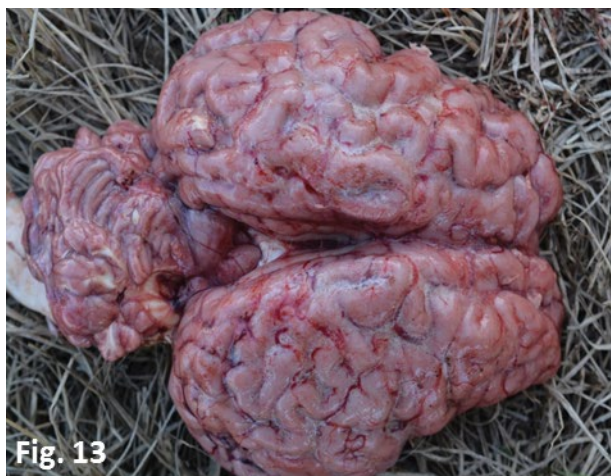

Fig. 13

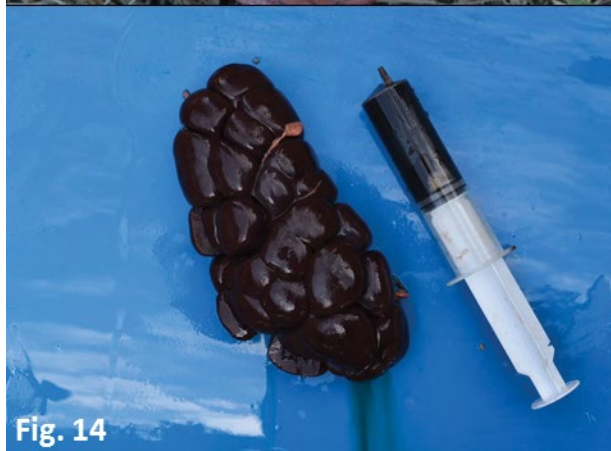

Fig. 14

Figura 13. Bovino. Encéfalo acometido por Babesiose cerebral. Superfície cortical avermelhada caracterizando “cérebro cor de cereja”, patognomônico de parasitismo por *Babesia bovis*.

Figura 14. Bovino. Rim com hemoglobinúria. Babesiose. Superfície capsular e de corte severamente enegrecidas. Seringa contendo urina avermelhada (hemoglobinúria).

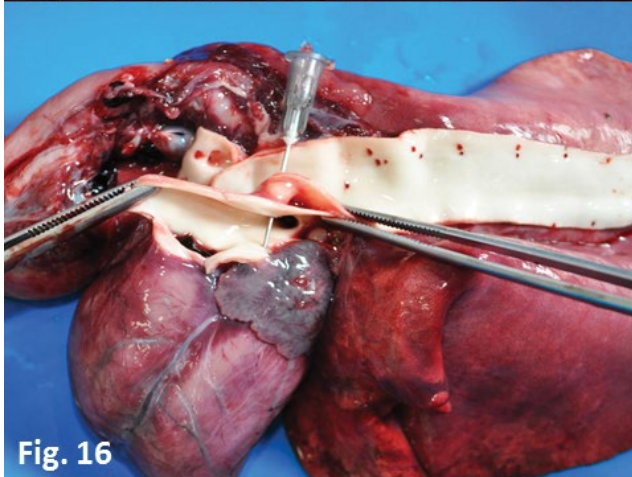
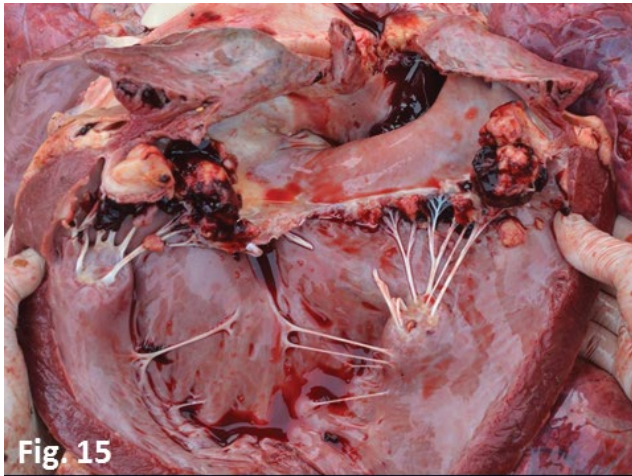


Figura 15. Bovino. Coração acometido por endocardite valvar. Observam-se múltiplos nódulos vegetantes esbranquiçados e friáveis aderidos à superfície da valva mitral.

Figura 16. Ovino. Coração com persistência de ducto aórtico. Observa-se conexão entre artéria Aorta e artéria Pulmonar.

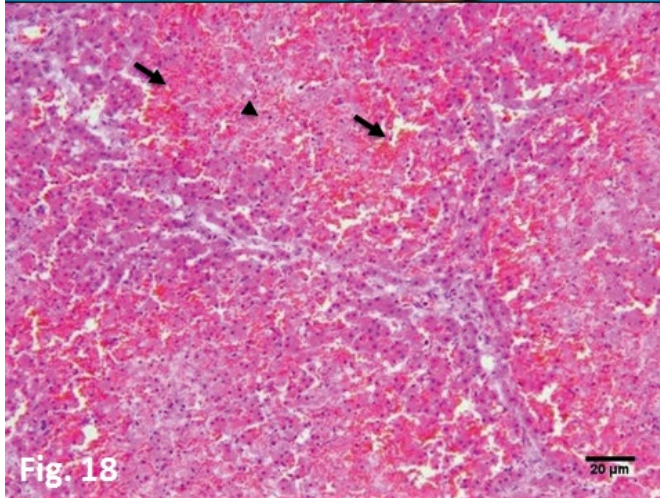
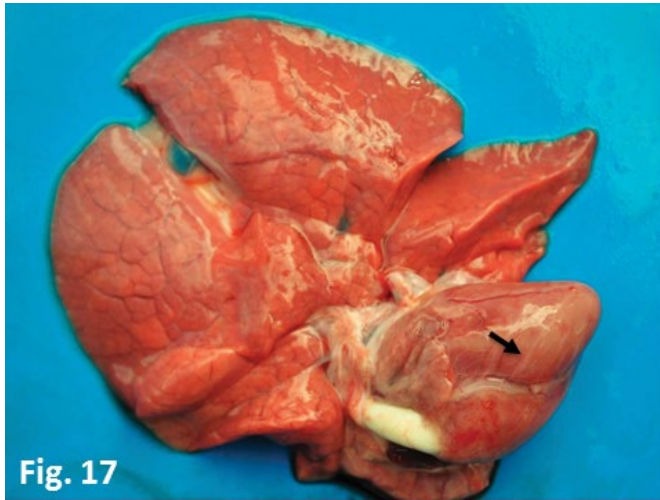

Figura 17. Suíno. Coração acometido por deficiência de selênio. Áreas multifocais esbranquiçadas no pericárdio (seta).

Figura 18. Histopatologia de fígado de suíno acometido por deficiência de selênio. Hemorragia (setas) e necrose (cabeça de seta) severa difusa. HE, Obj. 10X.

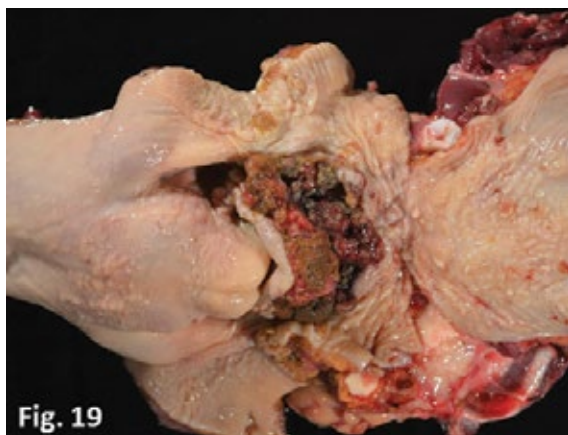


Fig. 19

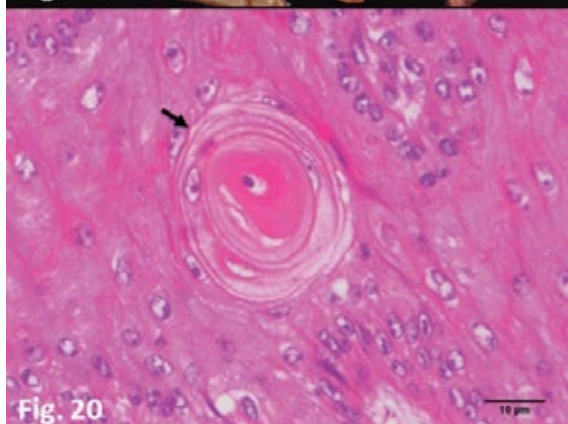


Fig. 20

Figura 19. Bovino. Carcinoma de células escamosas (CCE) na laringe devido à intoxicação crônica por *Pteridium arachnoideum* (Samambaia). Nódulo vegetante, enegrecido e friável.

Figura 20. Bovino. Histopatologia de carcinoma de células escamosas (CCE). Observa-se população de células epiteliais justapostas. As células têm citoplasma abundante e eosinofílico, núcleo arredondado a ovalado, nucléolo evidente e cromatina granular. Ao centro, observa-se pérola córnea (seta). HE, Obj. 40X.

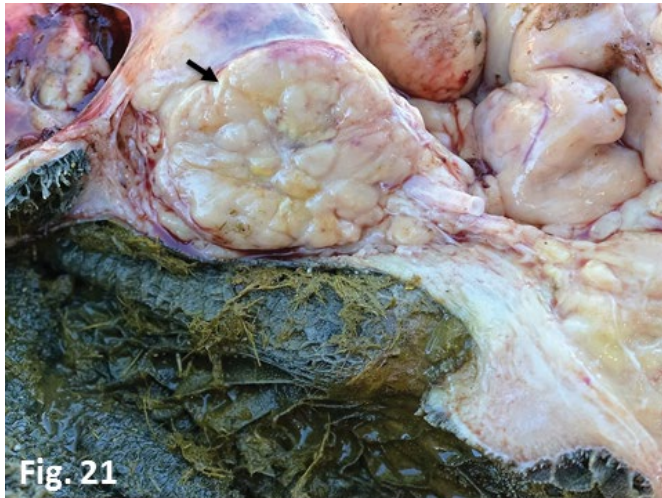

Fig. 21

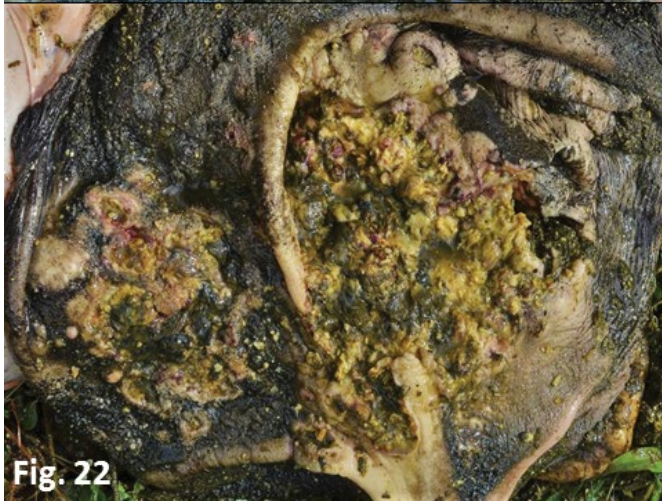

Fig. 22

Figura 21. Bovino. Leucose Enzoótica. Nódulo na parede do retículo, esbranquiçado, de aspecto multilobular (seta).

Figura 22. Bovino. Carcinoma de células escamosas (CCE) no rúmen. Observa-se proliferação de múltiplos nódulos amarelados e firmes na mucosa do rúmen.

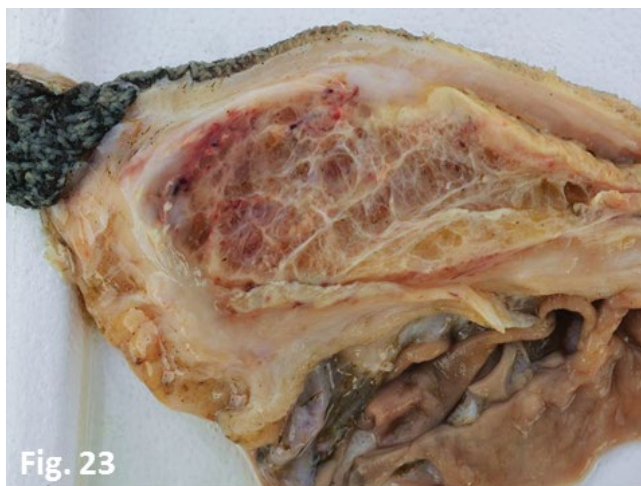

Fig. 23

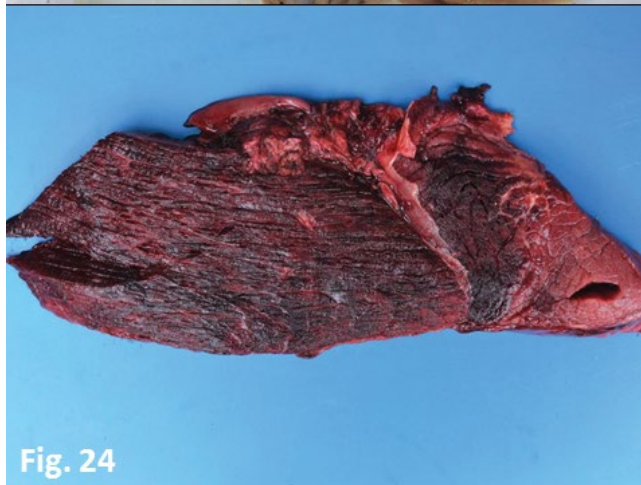

Fig. 24

Figura 23. Bovino. Leiomiossarcoma. Tecido neoplásico entre o rúmen e o abomaso, aspecto gelatinoso, fibrilar e encapsulado tecido esbranquiçado.

Figura 24. Bovino. Músculo esquelético acometido por miosite clostridial. Apresenta-se hemorrágico, enfisematoso e com edema entre as fâscias musculares.



Este livro foi composto na fonte Delicious para o
Instituto Federal Catarinense em dezembro de 2016.